Afecções Cardíacas em Grandes Animais

Profª Drª Rosângela de Oliveira Alves

Considerações Gerais

- Exame Físico Geral
  - ✓ Atitude
    - Depressão
    - Perda de interesse pelo ambiente
  - ✓ Postura
    - Cavalete
  - ✓ Condição Física
  - ✓ Respiração
  - ✓ Edema
  - ✓ Pulso jugular × pulso carótida

ROA

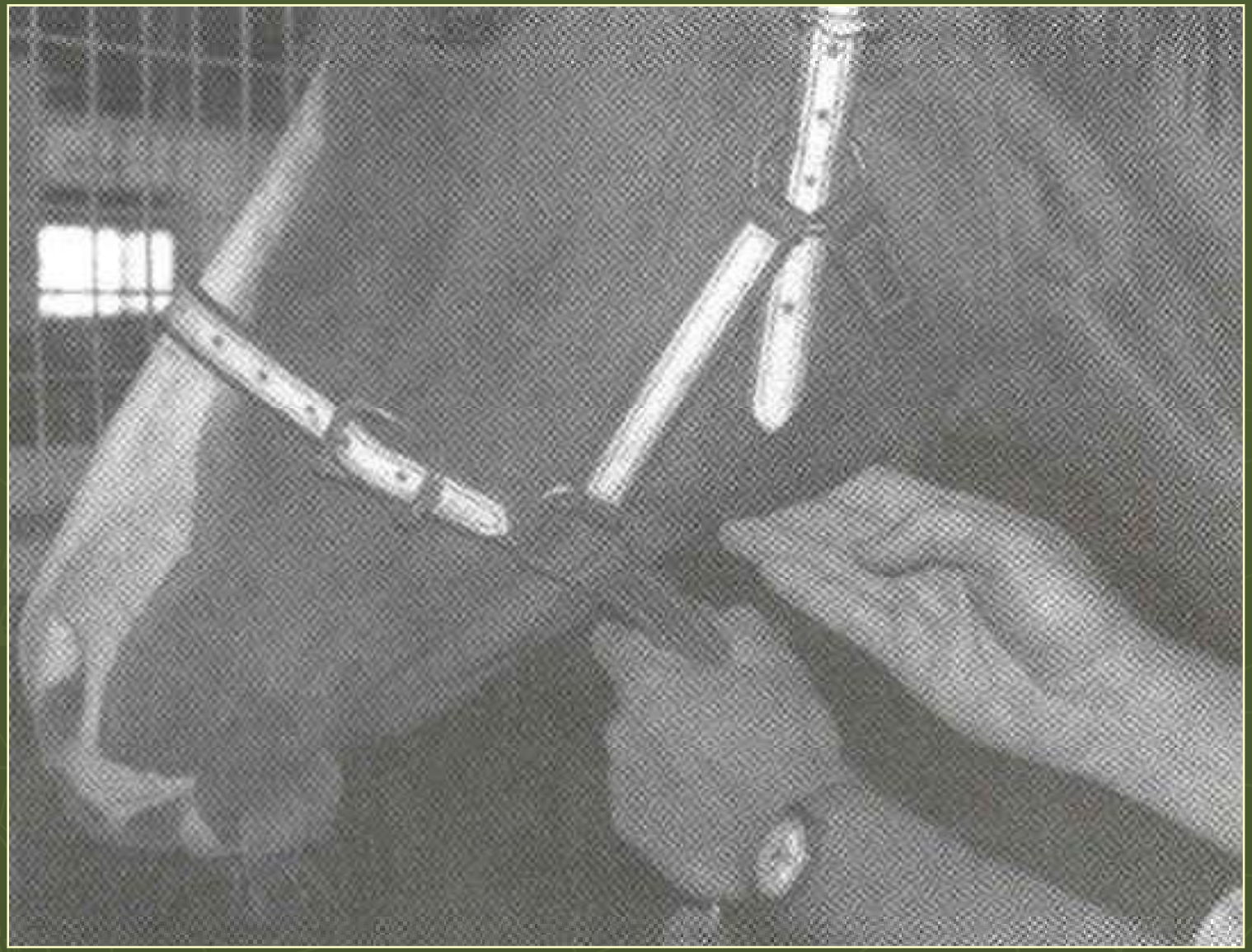

ROA

ROA

ROA

Endocardite

- Definição
  - ✓ Alterações valvulares degenerativas em decorrência de processo infeccioso
    - Abscessos podais
    - Rumenite
    - Abscessos reticulares
    - Afecções respiratórias
    - Afecções TGI

→ Bacteremia

↓

ENDOCARDITE

ROA

Sinais Clínicos

- Anorexia
- Perda de peso
- Pulsações jugulares
- Febre recidivante
- Claudicação
- Tosse
- Pneumonia
- Mastite

- **SOPRO**
- taquicardia

ROA

Fisiopatologia

- LENTA ⇨ gradualmente progressiva
- Insuficiência valvular/ruptura de cordas

  ⟲ Congestão venosa ⇨ EDEMA!!
- Infecção disseminada ⇨ DESCARTE

  - Vegetações ⇨ fibrina, células sanguíneas, tecido necrosado, bactérias

ROA

Patologia

- Espessamentos nodulares
- Fenestrações valvulares
- Ruptura das cordoalhas
- Massas fibrinosas

ROA

Diagnóstico

- Laboratorial
  - ✓ Anemia
  - ✓ Neutrofilia
  - ✓ Hiperfibrinogenemia
  - ✓ Hematúria/piúria
  - ✓ **HEMOCULTURA**

ROA

Tratamento

- Etiologia
- Surgimento / duração
- Gravidade
  - ✓ Rifampicina 5mg/kg BID
  - ✓ Aminoglicosídeos + penicilina
  - ✓ Aspirina
    - 100mg/kg/dia (bovinos)
    - 17mg/kg/dia (eqüinos)
  - ✓ Furosemida

ROA

Prevenção e Controle

- Tratar apropriadamente infecções ativas crônicas
- Assepsia em medicações intravenosas

ROA

Miocardite

- Inflamação miocárdica
  - ✓ Bactérias
    - Bacteremia
    - Septicemia
    - Pericardite
    - Endocardite
  - ✓ Vírus
    - Febre aftosa
    - AIE
    - Influenza eqüina
  - ✓ Parasitas
    - Estrongilose
    - Toxoplasmose
    - Cisticercose
    - Sarcocistose

ROA

Miocardiopatia

- Monensina
- Lasalocid
- Gossipol
- Deficiências de vitamina E e selênio
- Neoplasias infiltrativas

ROA

Sinais Clínicos

- Garrotilho
- Mastite
- ↓ da produção leiteira
- Taquicardia
- Ritmo de galope
- Sopro
- Edema periférico/distensão jugular
- Relutância em se movimentar
- Morte súbita

ROA

Diagnóstico

- Sinais clínicos
- Hemograma normal ou com leucocitose neutrofílica
- AST/CK/LDH
- GGT/SDH
- ECG

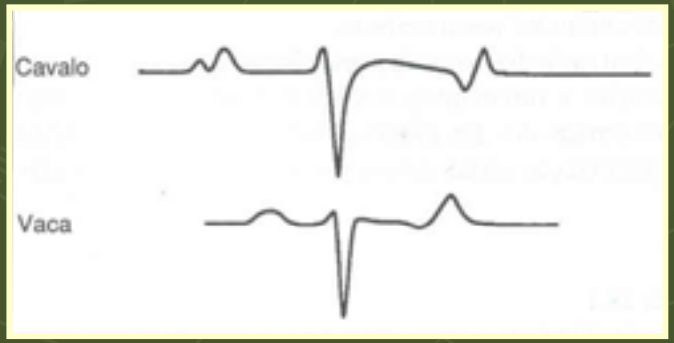

ROA

Tratamento

- Digoxina
  - ✓0,01mg/kg VO BID
  - ✓0,002 mg/kg IV BID
- Diuréticos
- Toracocentese
- Abdominocentese

ROA

Prevenção e Controle

- Vacinação
- Controle parasitário

ROA

Pericardite

- Infecção do pericárdio que resulta em acúmulo de líquido entre os pericárdios visceral e parietal
  - Ferimentos externos
  - Disseminação hematógena
  - Extensão de infecção pulmonar e pleural
  - Penetração de objetos ingeridos

ROA

Sinais Clínicos

- Febre
- Anorexia
- Depressão
- Perda de peso
- Postura anormal
- Grunido expiratório
- Relutância em se movimentar
- Dorso arqueado

ROA

Sinais Clínicos

- Mucosas congestas/ cianóticas
- Edema periférico/ascite
- Distensão jugular
- Taquipnéia/ dispnéia
- Taquicardia
- Bulhas abafadas (hipofonéticas)
- Ausência de sons pulmonares na região ventral
- Ritmo de galope
- “som de máquina de lavar”

ROA

Diagnóstico

- Sinais Clínicos
  - ✓ Fêmeas gestantes
  - ✓ Beliscamento da cernelha
  - ✓ Pressão xifóide
- Hiperfibrinogenemia
- ECG
  - ✓ Baixa voltagem
- Radiografias
  - ✓ Silhueta aumentada
- Ecocardiografia

ROA

Diagnóstico

- Pericardiocentese
  - ✓Cultura
  - ✓Coloração de urina
  - ✓Espumoso
  - ✓Odor repugnante
- Toracocentese
- Efusiva/constritiva

ROA

Tratamento

- Cirúrgico
  - ✓ Pericardiectomia
- Drenagem e infusão de antibióticos
- Prevenção
  - ✓ Administração de magnetos a novilhas

ROA