CLÍNICA DE GRANDES ANIMAIS

Fotossensibilização

Profª Maria Clorinda Soares Fioravanti

Universidade Federal de Goiás
Escola de Veterinária
Departamento de Medicina Veterinária

Importância da Fotossensibilização

Ocorre na maioria das áreas de criação de animais domésticos no mundo

Importância da Fotossensibilização

- Espécies afetadas: bovinos, ovinos, caprinos, bubalinos, eqüinos, suínos e ruminantes selvagens

- Reflexos econômicos
- Fotossensibilização hepatógena

O que é fotossensibilização?

- *Sensibilidade exagerada da pele a luz solar, induzida pela presença de um agente fotodinâmico*
- *Localização das lesões*

O que é fotossensibilização?

Processo patológico e síndrome resultantes da exposição de certos componentes fotoativos, anormalmente presentes nos tecidos, à luz com comprimentos de onda específico

Fotossensibilização

Mecanismos Básicos

Reações Fotodinâmicas

Podem ou não necessitar da presença do oxigênio

Fotossensibilização

Mecanismos Básicos

Início: Agente Fotodinâmico

absorção do fóton

Estado eletronicamente ativado

Fotossensibilização

Patogenia

Condições para a ocorrência:

1 - Agente fotodinâmico → pele

2 - Pele → luz ultravioleta de comprimento específico de onda

3 - Luz ultravioleta → absorção pela pele

Fotossensibilização

Classificação

CLARE (1952)

- TIPO I - Fotossensibilização primária
- TIPO II - Fotossensibilização causada por síntese de pigmentos aberrantes
- TIPO III - Fotossensibilização hepatógena

Fotossensibilização

Aspectos Clínicos - Locais

PRECOCES
- Eritema / Edema
- Prurido
- Dor
- Fotofobia

TARDIOS
- Vesículas / Bolhas
- Úlceras / Necrose
- Desprendimento da pele

Fotossensibilização

Diagnóstico

- O diagnóstico da doença é fácil

Fotossensibilização - Diagnóstico

PROBLEMA = Determinação da fonte do agente fotossensibilizante

Identificar se a condição clínica é primária, congênita ou hepatógena

Fotossensibilização

Diagnóstico

Controle

Fotossensibilização

Diagnóstico

- Anamnese
- Sinais Clínicos
- Patologia clínica
- Detecção de fototoxinas (furocumarínicos e alcaloídes fototóxicos)
- Biópsia da pele e do fígado
- Necrópsia

Anamnese

LEVANTAMENTO DETALHADO DA HISTÓRIA

IDENTIFICAÇÃO DO AGENTE ETIOLÓGICO

Etiologia e Patogenia da Fotossensibilização

Fotossensibilização Primária

Patogenia

AGENTE FOTODINÂMICO
- Ingerido
- Injetado
- Absorvido pela pele

Fotossensibilização Primária

Patogenia

AGENTE
↓
CIRCULAÇÃO
↓
PELE
↓
LESÃO

Fotossensibilização Primária

Causas

Plantas

Fungos

Agentes químicos

Drogas

Fotossensibilização Primária - Causas

1. Plantas com hipericina - *Hypericum perforatum* (erva de São João)

Fotossensibilização Primária - Causas

1. Plantas com hipericina - *Hypericum perforatum* (erva de São João)

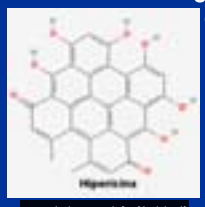

www.todoplantas.net/...Imghipericina.gif

Pigmento natural originado de insetos e plantas do gênero *Hypericum*. *Substância derivada da naftodiantrona.*

Propriedades farmacológicas:

antidepressivo, antiviral e antitumoral

Fotossensibilização Primária - Causas

2. Plantas com fagopirina - *Fagopirum esculentum* (trigo sarraceno ou trigo mourisco) forrageira

www.ivis.org

Lorenzi (1991)

Tokarnia *et al.* (2000)

Tokarnia *et al.* (2000)

Fotossensibilização Primária - Causas

2. Plantas com fagopirina - *Fagopirum esculentum* (trigo sarraceno ou trigo mourisco) forrageira

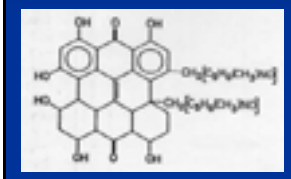

Fagopirina

A fagopirina é um polifenol complexo

Tóxico quando consumido como forrageira

Fotossensibilização Primária - Causas

3. Plantas com furocumarínicos - *Ammi majus* (amio-maior, ami, bisnaga-das-searas) planta invasora - surtos de intoxicação

Riet-Correa *et al.* (1993)

Riet-Correa (2001)

www.ivis.org

Tokarnia *et al.* (2000)

Fotossensibilização Primária - Causas

3. Plantas com furocumarínicos - *Ammi majus*
(amio-maior, ami, bisnaga-das-searas)
planta invasora

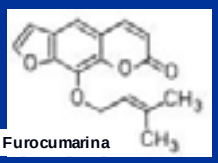

A molécula fotossensibilizante é a furocumarina (psoraleno), que está presente em determinadas famílias de plantas, especialmente umbelíferas e rutáceas

Fotossensibilização Primária - Sinais

3. Plantas com furocumarínicos - *Ammi majus*

- Dermatite e ceratoconjuntivite
- Perda de peso, mastite e cegueira

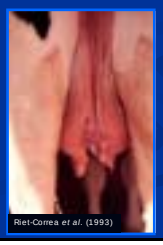

Fotossensibilização Primária – Causas

4. *Froelichia humboldtiana* (Amaranthaceae)
(ervanço) planta invasora

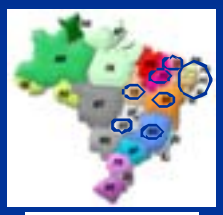

Distribuição da planta
Caatinga e Cerrado

Relato de casos

Fotossensibilização Primária – Causas

4. *Froelichia humboldtiana* (Amaranthaceae)
Primeiro relato em 2007 – Pimentel et al.

- Alopecia, exsudato e crostas nas orelhas focinho, lábios e em torno dos olhos
- Dermatite sem ceratoconjuntivite
- Função hepática normal

Pesq. Vet. Bras. 27(1):23-28. 2007

Fotossensibilização Primária – Causas

4. *Froelichia humboldtiana* (Amaranthaceae)

Primeiro relato em 2007 – Pimentel et al.

Substância tóxica provavelmente semelhante a hipericina (derivada da naftodiantrona) – características clínicas

Fotossensibilização Primária – Outras Causas

5. Plantas com perlolina e eritorafina

6. Agentes químicos
   - Rosa de bengala
   - Corantes de acridina
   - Azul de metileno

7. Drogas
   - Corticosteroídes
   - Tetraciclinas
   - Algumas sulfonamidas
   - Furosemida
   - Fenotiazina

Fotossensibilização Primária – Diagnóstico

Teste microbiológico

- Não for possível reprodução experimental da fotossensibilização primária
- Simples, rápido e barato
- Cultura de *Candida albicans*
- Detecta fototoxinas – furocumarínicos e alcaloídes

Fotossensibilização

TIPO II

Fotossensibilização causada por síntese de pigmentos aberrantes

Fotossensibilização porfirínica

Porfirias – São um grupo de alterações metabólicas da biossíntese do radical heme

Fotossensibilização Porfirínica

Patogenia

SÍNTESE DE PORFIRINAS ABERRANTES

↓

DESTRUIÇÃO DE MEMBRANAS LISOSSÔMICAS

↓

LESÃO

Fotossensibilização Porfirínica

Causas

- Duas Síndromes
  - Porfiria eritropoiética bovina congênita (dente rosa ou osteo-hemocromatose)
    - Hereford
    - Holandeza

  - Protoporfiria eritropiética bovina congênita
    - Limousan
    - Blond D'Aquitaine

Fotossensibilização Porfirínica - Causas

Porfiria eritropoiética bovina congênita (dente rosa ou osteo-hemocromatose)

Causa

Deficiência da enzima uroporfirinogênio III cosintetase

Conseqüência

Acumulo de porfirinas no sangue e tecidos, eliminação do pigmento na urina

Fotossensibilização Porfirínica - Sinais

Porfiria eritropoiética bovina congênita (dente rosa ou osteo-hemocromatose)

Manifestações Clínicas

- ✓ Ossos de cor marrom-avermelhado
- ✓ Dentes róseos-amarronzados
- ✓ Urina marrom (quando exposta a luz torna-se escura / quando exposta a radiação ultravioleta torna-se vermelho fluorescente)
- ✓ Anemia
- ✓ Pele (após a exposição ao sol)
  - necrose / ulceração / dor / prurido

Porfiria eritropoiética bovina congênita

Fotossensibilização Porfirínica - Causas

Protoporfiria eritropoiética bovina congênita

Causa

Deficiência da enzima ferroquelatase

Conseqüência

Acumulo de porfirinas no sangue e tecidos

Fotossensibilização Porfirínica - Sinais

Protoporfiria eritropoiética bovina congênita

Manifestações Clínicas

- ✓ Ossos e dentes de cor normal
- ✓ Urina normal, mesmo quando quando exposta a radiação ultravioleta
- ✓ Perda de pelo
- ✓ Pele (após a exposição ao sol)
  - necrose / ulceração / dor / congestão / eritema
- ✓ Sinais nervosos
  - convulsão / ataxia

Fotossensibilização Porfirínica

Diagnóstico – dosagem das porfirinas

- ✓ Urina, fezes e sangue (heparina / lítio) – eritrócitos
- ✓ Muito instáveis
  - urina → - 20ºC até 1 mês em pH neutro
  - fezes → -20ºC até 1 mês
  - sangue → deve ser analisado imediatamente
- ✓ Identificação
  - Eletroforese
  - Cromatografia

Fotossensibilização Porfirínica

Diagnóstico – lâmpada de Wood

- Emite UV
  - fungos, bactéria, porfirias, alterações pigmentares
- Sangue, urina e ossos
  - fluorescência avermelhada

Fotossensibilização Hepatógena

- Associada a um único pigmento fotodinâmico

FILOERITINA

- Duas categorias:

- LESÃO PRIMÁRIA DO PARÊNQUIMA HEPÁTICO
- LESÃO PRIMÁRIA DOS DUCTOS BILIARES

Fotossensibilização Hepatógena

INGESTÃO DE VEGETAIS → CLOROFILA

↓

AÇÃO DA FLORA DO TRATO GASTROINTESTINAL

↓

FILOERITRINA

→ EXCRETADA NA BILE

→ DISFUNÇÃO HEPATOCELULAR / OBSTRUÇÃO BILIAR

ACÚMULO NO SANGUE E TECIDOS

Fotossensibilização Hepatógena

Causas

- LESÃO PRIMÁRIA DO PARÊNQUIMA HEPÁTICO
  - Plantas com alcalóide pirrolizidínico
    - *Senecio sp* (flor-das-almas)
    - *Crotalaria sp* (xique-xique)
    - *Echium plantagineum* (flor-roxa)

Fotossensibilização Hepatógena

Patogenia

Plantas com alcalóide pirrolizidínico

- Pouca palatabilidade
- Hepatotóxico
- Rins e pulmões
- Cancerígenos - mutagênicos e teratogênicos

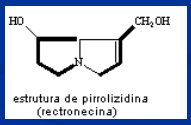

estrutura de pirrolizidina (rectronecina)

Fotossensibilização Hepatógena

Patogenia

Plantas com alcalóide pirrolizidínico

- Crônica: fibrose hepática
- Macroscopia
  - Fígado nodular
  - Edemas
  - Diarréia
  - Icterícia
  - Fotossensibilização
- Microscopia
  - ✓ Fígado – necrose, megalocitose e proliferação dos componentes
  - ✓ *Status spongiosus*

Fotossensibilização Hepatógena - Causas

Senecio sp (flor-das-almas, maria-mole, tasneirinha)
erva-daninha invasora de pastagens e culturas

Riet-Correa (2001)


Riet-Correa *et al.* (1993)

Senecio brasiliensis

Tokarnia *et al.* (2000)

Fome, contaminação feno e silagem

Fotossensibilização Hepatógena - Sinais



Senecio sp (flor-das-almas)

- sinais nervosos
- emagrecimento
- ascite
- edema
- icterícia
- fotossensibilização

Riet-Correa (1999)

Riet-Correa *et al.* (1993)

Fotossensibilização Hepatógena - Causas

Crotalaria sp (xique-xique, guizo-de-cascavel, chocalho-de-cascavel)

erva-daninha invasora de pastagens

Barros (1998)

Barros (1998)

- Região Sudeste, Nordeste, Sul e Centro-Oeste
- Fome e contaminação da ração

Fotossensibilização Hepatógena - Sinais



Crotalaria sp (xique-xique)

- emagrecimento progressivo
- dificuldade respiratória
- estertores
- diarréia
- fotossensibilização

Barros (1998)

Barros (1998)

Fotossensibilização Hepatógena - Causas

Echium plantagineum (flor-roxa, língua-de-vaca)

erva-daninha invasora de pastagens e culturas

Tokamia *et al* (2000)

Tokamia *et al* (2000)

Tokamia *et al*. (2000)

Fotossensibilização Hepatógena - Sinais

Echium plantagineum (flor-roxa)

- início tardio
- curso = 1 a 7 dias
- sinais nervosos
- tenesmo
- alguns casos fotossensibilização

Fotossensibilização Hepatógena

Causas

- LESÃO PRIMÁRIA DO PARÊNQUIMA HEPÁTICO
  - Plantas com saponinas
    - *Cestrum sp* (coerana)
    - *Enterolobium sp* (tamboril)
    - *Stryphnodendron sp* (barbatimão)

Fotossensibilização Hepatógena - Causas

Plantas com saponinas

Saponina é qualquer grupo de princípio glicosídico, capaz de alterar a permeabilidade das paredes celulares - tóxicas para os tecidos organizados

Sapogenina é o componente não açucarado ou aglicônico de uma saponina

Plantas - única fonte conhecida de saponinas esteroídes e derivados de sapogeninas

Fotossensibilização Hepatógena - Causas

Cestrum sp (coerana, canema, anilão, dama-da-noite, mata-boi, piloteira preta) planta invasora

- Várias espécies com distribuição geográfica distinta
  - *Cestrum laevigatum* - Sudeste, Centro Oeste e Nordeste (áreas baixas não alagadas / grotas)
  - *Cestrum parqui* - Sul (capoeiras e campos)
  - *Cestrum corymbosum* - Sul (brejos e capoeiras)
  - *Cestrum intermedium* - Sul (capoeira)

Fotossensibilização Hepatógena - Causas

Cestrum sp (coerana)

Tokamia *et al.* (2000)


Tokamia *et al.* (2000)

Saponinas: digitogenina e gitogenina

Cestrum laevigatum

Tokamia *et al.* (2000)

Goiás, Mato Grosso do Sul, Minas Gerais, São Paulo, Espírito Santo, litoral do Nordeste

Fotossensibilização Hepatógena - Sinais

Cestrum laevigatum (coerana)

Tokarnia *et al.* (2000)

- **Sinais clínicos**
  - apatia, anorexia, andar relutante
  - atonia ruminal, constipação
  - sinais nervosos
  - fotossensibilização ????
- **Patologia**
  - alterações hepáticas e hemorragias


Tokarnia *et al.* (2000)

Fotossensibilização Hepatógena - Causas

Enterolobium sp (tamboril)

- Várias espécies com distribuição geográfica distinta
  - *Enterolobium contortisiliquum*

    (timbaúba, orelha-de-macaco, orelha-de-negro)

    Distribuição: Brasil - matas ciliares e cerrados

    Características: árvore alta de casca lisa e copa desenvolvida

Fotossensibilização Hepatógena - Causas

Plantas com saponina - *Enterolobium contortisiliquum*

Riet-Correa *et al.* (2001)

Riet-Correa *et al.* (2001)

Fotossensibilização Hepatógena - Causas

Enterolobium sp (tamboril)

- *Enterolobium schomburgkii*

  (tamboril-da-mata)

  Distribuição: Norte e Sudeste - matas virgens e capoeiras

  Características: árvore de grande porte
- *Enterolobium gummiferum*

  (tamboril-do-campo, orelha-de onça)

  Distribuição: Nordeste, Sudeste e Centro Oeste - cerrados

  Características: árvore de pequeno porte de casca espessa e rugosa

Fotossensibilização Hepatógena - Causas

Enterolobium sp (tamboril)

- Princípio tóxico: saponinas - gitogenina, digitogenina
- Boa palatabilidade
- Favas amadurecem em junho/julho e caem em setembro
- Surtos de mortalidade, aborto e fotossensibilização

Fotossensibilização Hepatógena - Sinais



Enterolobium sp (tamboril)

- Sinais clínicos
  - anorexia, depressão
  - desidratação
  - atonia ruminal
  - dor abdominal
  - timpanismo
  - constipação ou diarréia
  - icterícia, fotossensibilização
  - abortos

Fotossensibilização Hepatógena - Sinais



Enterolobium sp (tamboril)

- Sinais clínicos
  - *Enterolobium contortisiliquum* - predominam as perturbações digestivas

  - *Enterolobium gummiferum* - ação fotossensibilizante

Fotossensibilização Hepatógena - Causas



Stryphnodendrum sp (barbatimão, faveiro)

- Árvore comum dos campos, cerrados, capoeiras, chapadas e agreste
- Solos pobres e lixiviados - Nordeste, Sudeste e Cento Oeste
- Várias espécies com distribuição geográfica semelhante
  - *Stryphnodendrum barbatimao*
  - *Stryphnodendrum obovatum*
  - *Stryphnodendrum coriaceum*
  - *Stryphnodendrum adstringens*
  - *Stryphnodendrum fissuratum*

Fotossensibilização Hepatógena - Causas

Stryphnodendrum sp (barbatimão)

Tokarnia *et al.* (2000)

Medeiros (2000)

- Princípio tóxico - saponinas e tanino
- Favas de *S. obovatum* e *S. coriaceum* - saponinas
- Casca e favas de *S. barbatimao* - tanino
- Favas caem na época da seca

Fotossensibilização Hepatógena - Causas

Intoxicação experimental de bovinos pelos frutos de *Stryphnodendron fissuratum* Mart. ("rosquinha"): aspectos clínicos, laboratoriais e anatomopatológicos – RODRIGUES (2004)

Distribuição: Estado de Mato Grosso, preferencialmente em regiões de transição de floresta para cerrado

Mortandade de bovinos adultos na região de Água Boa no Estado do Mato Grosso, por uma "doença" de curso agudo na época da seca

Fotossensibilização Hepatógena - Causas

Stryphnodendrum sp (barbatimão)

- Sinais clínicos
  - anorexia, apatia, emagrecimento progressivo
  - tremores musculares, sonolência
  - úlceras na boca, sialorréia
  - constipação seguida de diarréia
  - desidratação progressiva, polaciúria
  - lesões de pele, laminite

Fotossensibilização Hepatógena - Causas

Intoxicação experimental de bovinos pelos frutos de *Stryphnodendron fissuratum* Mart. ("rosquinha"): aspectos clínicos, laboratoriais e anatomopatológicos – RODRIGUES (2004)

N= 15 100% de mortalidade

- Curso agudo
- Ausência de icterícia e fotossensibilização
- Sinais nervosos
- Desidratação e fezes secas e duras
- Decúbito e sialorréia
- AST, GGT, BD e Bl
- uréia e creatinina

Fotossensibilização Hepatógena - Causas

Stryphnodendrum sp (barbatimão)

- Patologia
  - gastrite discreta
  - fígado amarelado
  - rins pálidos e aumentado de volume
  - lesões inflamatórias da pele
  - necrose difusa periacinar
  - degeneração renal
  - edema de submucosa do abomaso e intestino
  - reação inflamatória difusa e perivascular da pele

Fotossensibilização Hepatógena - Causas

Intoxicação experimental de bovinos pelos frutos de *Stryphnodendron fissuratum* Mart. ("rosquinha"): aspectos clínicos, laboratoriais e anatomopatológicos – RODRIGUES (2004)

necrose de coagulação multifocal com tumefação celular e áreas de calcificação

glomerulite membrano-proliferativa, atrofia e/ou ausência de glomérulos e acúmulo de material hialino nos túbulos

necrose lobular multifocal, degeneração gordurosa e desorganização dos cordões epiteliais hepáticos com aumento do espaço sinusoidal

alterações nos divertículos pré-gástricos, no abomaso e nos intestinos

Fotossensibilização Hepatógena

Causas

- LESÃO PRIMÁRIA DO PARÊNQUIMA HEPÁTICO
  - Outras plantas
    - *Lantana camara* (chumbinho) - triterpeno
    - *Myoporum sp* – óleos essenciais

Fotossensibilização Hepatógena - Causas

Lantana sp (chumbinho, cambará, camará, bem-me-quer, mal-me-quer) Plantas arbustivas/ornamentação/invasora

- Ampla distribuição no Brasil - Norte, Centro Oeste, Sudeste e Sul
- Alta morbidade e letalidade
- Escassez de alimento

Fotossensibilização Hepatógena - Causas

Lantana sp (chumbinho, cambará, camará, bem-me-quer, mal-me-quer) Plantas arbustivas/ornamentação/invasora

Intoxicação natural e experimental: bovinos e ovinos.

Condições: fome, animais que desconhecem a planta , quando rebrotam após longo período de estiagem.

Princípios ativos: lantanina, lantadene A, lantadene B.

Partes tóxicas: folhas verdes.

Fotossensibilização Hepatógena - Sinais

Lantana sp (chumbinho)

- Sinais clínicos
  - anorexia, depressão
  - atonia ruminal, fezes ressecadas
  - edema, icterícia
  - lacrimejamento, sialorréia
  - nefrose, urina escura
  - eritema, edema, úlceras, exsudado seroso na pele
  - abortos

Fotossensibilização Hepatógena - Sinais

Plantas com triterpeno - *Lantana sp*

Riet-Correa *et al.* (1993)

Tokarnia *et al.* (2000)

Riet-Correa et al. (1993)



Tokarnia *et al.* (2000)

Tokarnia *et al.* (2000)

Riet-Correa (2001)

Fotossensibilização Hepatógena - Sinais

Lantana sp (chumbinho)

- Patologia
  - icterícia generalizada e edema subcutâneo
  - fígado amarelado e aumentado de tamanho
  - vesícula biliar distendida e edemaciada
  - edema da pélvis renal e urina escura
  - mumificação e feridas abertas na pele

Tokarnia *et al.* (2000)

Fotossensibilização Hepatógena - Sinais

Lantana sp (chumbinho)

- Patologia
  - degeneração de hepatócitos centroacinares
  - necrose hepatocelular
  - proliferação conjuntiva e de ductos biliares
  - colestase
  - necrose tubular e cilindros

Fotossensibilização Hepatógena - Causas

Myoporum sp (transparente, cerca-viva) Arbustos ou pequenas árvores

Riet-Correa *et al.* (1993)

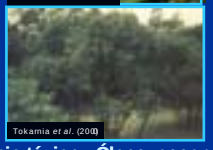

Tokarnia *et al.* (2000)

Tokarnia *et al.* (2000)

- Princípio tóxico: Óleos essenciais furanossesquiterpenos - ngaione
- Necessita de metabolização hepática - intermediários tóxicos

Fotossensibilização Hepatógena - Causas

Myoporum sp (transparente)

- Sinais clínicos
  - 2 a 6 dias
  - depressão, dor abdominal
  - icterícia
  - atonia ruminal, fezes secas com muco e sangue
  - fotossensibilização

Fotossensibilização Hepatógena - Causas

Myoporum sp (transparente)

- Patologia
  - hemorragias petequiais e equimóticas subcutâneas
  - sangue em serosas e mucosa intestinal
  - fígado com padrão nodular e hemorragias
  - vesícula edemaciada e urina escura
  - necrose hemorrágica de hepatócitos de localização variável
  - proliferação de ductos biliares

Fotossensibilização Hepatógena
Causas

- LESÃO PRIMÁRIA DO PARÊNQUIMA HEPÁTICO
  - Fungos / Micotoxinas

- Lupinose - *Phomopsis leptostromiforme*
- T-2 toxina - *Fusarium sp*
- *Aflatoxina - Aspergillus sp*



- *Chaetomium sp*

Fotossensibilização Hepatógena - Sinais

Aspergillus sp (fungos de armazenagem ou do campo)

- Aflatoxicose aguda
  - necrose hepática periacinar, hemorragia e ascite

- Aflatoxicose subaguda
  - degeneração e necrose de hepatócitos
  - proliferação de epitélio biliar
  - fibroplasia extensa
  - cariomegalia
  - núcleos múltiplos

Fotossensibilização Hepatógena
Causas

- LESÃO PRIMÁRIA DO PARÊNQUIMA HEPÁTICO
  - Algas

- Algas azuis - *Microcystis aeruginosa* - Microcistina

Fotossensibilização Hepatógena - Sinais

Algas azuis - *Microcystis aeruginosa*

- Sinais Clínicos:
  - Gastroenterite aguda
  - Vômitos e diarréia hemorrágica
  - Icterícia
  - Fotossensibilização

Fotossensibilização Hepatógena

Causas

- LESÃO PRIMÁRIA DO PARÊNQUIMA HEPÁTICO
  - Substâncias Químicas
    - Tetracloreto de carbono
    - Fenantrídio
  - Infecções
    - Leptospirose
    - Abscessos hepáticos
    - Trematódeos
  - Defeitos genéticos

Fotossensibilização Hepatógena - Sinais

Fasciolose

Formas adultas da *Fasciola hepatica* – ductos biliares

Leve a moderadas elevações de GGT – lesões não são primariamente colestáticas

Hematófagos – perda de sangue e anemia

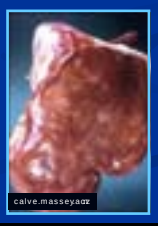

Fotossensibilização Hepatógena

Causas

- LESÃO PRIMÁRIA DOS DUCTOS BILIARES
  - Fungo / Micotoxina
    - Esporidesmina - *Pithomyces chartarum*
  - Plantas com saponinas
    - Alguns tipos de *Panicum* e *Brachiaria*
    - *Narthecium ossifragum* (erva-daninha)
    - *Tribulus terrestris* (erva-daninha)
    - *Nolina texana* (erva daninha)
    - *Agave lecheguilla* (árvore)

Fotossensibilização Hepatógena

Causas

- Fungo / Micotoxina
  - Esporidesmina - *Pithomyces chartarum*

- Departamento de Agricultura da Nova Zelândia, 1897 – primeiro relato
- Surtos na Nova Zelândia e Austrália
- Thornton & Percival (1959) – estabelecimento da relação do fungo com a enfermidade
- Surtos na África – década de 20
- Surtos no Brasil – década de 70

Fotossensibilização Hepatógena

Causas

Plantas com saponinas

- Alguns tipos de *Panicum* e *Brachiaria*

- Nativa da África e cultivada na Austrália e EUA.
- Pode produzir intoxicação em eqüinos e ruminantes. Surtos descritos na Nova Zelândia, Austrália, Sul da África, EUA e Argentina

- Nativa da África e cultivada na América do Sul e sudeste da Ásia.
- Pode produzir intoxicação em ruminantes. Surtos descritos no Brasil e Malásia.

Fotossensibilização Hepatógena

Causas

Plantas com saponinas

- *Narthecium ossifragum* (erva-daninha)
- Encontrada no noroeste e oeste da Europa
- Intoxicação em ovinos na Noruega



- *Tribulus terrestris (erva-daninha)*
- Encontrada no sul da Europa e Ásia, na África e norte da Austrália.
- Intoxicação em ruminantes na África, Austrália, Argentina e EUA.

Fotossensibilização Hepatógena

Causas

Plantas com saponinas

- *Nolina texana* (erva daninha)
- Encontrada no Texas, Arizona, Novo México e México.
- Intoxicação em ruminantes nos EUA e México.

- *Agave lecheguilla* (arbusto)
- Encontrada no Texas, Novo México e México.
- Intoxicação em ruminantes nos EUA e México.

Fotossensibilização Hepatógena

Causas

FUNGO X CAPIM

- África do Sul – *geldikkop (cara amarela grande)*
- Austrália
- Nova Zelândia
- Argentina
- Noruega - *alveld (duende-de-fogo)*
- Malásia
- Brasil

Fotossensibilização Hepatógena - Causa

FUNGO X CAPIM

Principais saponinas litogênicas para ruminantes

Saponina	Isômero Correspondente
Diosgenina	Yamogenina
Esmilagenina (hidrólise da diosgenina)	Sarsasapogenina (hidrólise da yamogenina)
Epiesmilagenina (epimerização da esmilagenina	Episarsasapogenina (epimerização da sarsasapogenina)

Fotossensibilização Hepatógena

Causas

- LESÃO PRIMÁRIA DOS DUCTOS BILIARES
  - Fungo / Micotoxina
    - *Pithomyces chartarum* - Esporidesmina

Substrato e características

Fotossensibilização Hepatógena - Causa

Phitomyces chartarum - Esporidesmina

- Condições climáticas ideais
- Dispersão
- Toxicidade
  - ↑ 40.000 esporos – sinais clínicos
  - ↑ 100.000 esporos – morte de animais

Fotossensibilização Hepatógena - Causa

Esporos e Pastagens Brasileiras

Predominância = Gênero *Brachiaria*

- Detecção:
  - *Brachiaria decumbens*
  - *Brachiaria humidicola*
  - *Brachiaria ruziziensis*
  - *Brachiaria brizanta*
  - *Brachiaria dictioneura*
  - *Panicum maximum* (colonião)
  - *Melinis minutiflora* (gordura)
  - *Pennisetum purpureum* (napier)
  - *Andropogon gayanus*

Fotossensibilização Hepatógena - Causa

Fungo - *Phitomyces chartarum*

- Intoxicação Natural
  - Ruminantes Domésticos
  - Ruminantes Selvagens
  - Eqüinos
- Intoxicação Experimental
  - Cobaias
  - Coelhos
  - Ratos
  - Macacos
  - Suínos

Fotossensibilização Hepatógena - Causa

Esporidesminotoxicose

- Idade - 4 e 24 meses
- Sexo - sem distinção
- Prevalência - 5% a 60%
- Mortalidade - 0% a 90%

Esporidesminotoxicose

Patogenia

- Excreção
  - Bile = 20 µg/ml
  - Urina = 2 µg/ml
  - Soro = 0,2 µg/ml
- Órgãos / Sistemas Afetados
  - Fígado e ductos biliares
  - Sistema urinário
  - Pele

Esporidesminotoxicose

Patogenia

Alterações no Metabolismo

- DIMINUIÇÃO DO FLUXO DA BILE
  - Compressão
  - Oclusão
- DIMINUIÇÃO DA CAPTAÇÃO DOS SAIS BILIARES
  alteração no transporte de sais biliares na membrana do hepatócito

Esporidesminotoxicose

Patogenia

PRINCIPAL LESÃO

COLANGIOHEPATITE

Esporidesminotoxicose

Patologia - Fígado

Alterações Macroscópicas

- Tamanho normal ou aumentado
- Lobulação hepática e ductos biliares proeminentes
- Cápsula lisa ou com fibrose
- Atrofia e fibroplasia

Esporidesminotoxicose

Patologia – Fígado

Alterações Microscópicas

- Espaço porta
  - Proliferação e fibroplasia dos ductos biliares
  - Infiltrado inflamatório mononuclear
  - Degeneração fibrinoíde e necrose dos vasos sanguíneos
- Parênquima hepático
  - Necrose hepatocelular
  - Vacuolização e eosinofilia dos hepatócitos

Esporidesminotoxicose

Patologia – Ductos Biliares

Alterações Macroscópicas

- Edema e espessamento
- Necrose
- Obstrução

Esporidesminotoxicose

Patologia – Ductos Biliares

Alterações Microscópicas

- Degeneração e necrose dos ductos
- Debris necróticos e bile densa - oclusão
- Ductos neoformados de paredes mais espessas e camadas estratificadas de células
- Perda das microvilosidades das células do epitélio

Esporidesminotoxicose

Casos Crônicos

- PROLIFERAÇÃO E FIBROSE DOS DUCTOS BILIARES
- INVASÃO DO PARÊNQUIMA HEPÁTICO POR TECIDO FIBROSO (região peri-portal)

Esporidesminotoxicose

Patologia – Sistema Urinário

Alterações Macroscópicas

- Rim de cor normal ou escuros
- Cápsula destaca-se com facilidade
- Hemorragias na córtex
- Cistite ulcerativa
- Hemorragia e edema da parede da bexiga

Esporidesminotoxicose

Patologia – Sistema Urinário

Alterações Microscópicas

- Degeneração e dilação dos túbulos
- Erosões e úlceras da mucosa vesical
- Hemorragia
- Edema da camada muscular da bexiga

Esporidesminotoxicose

Patologia - Pele

Alterações Macroscópicas

- Edema
- Exsudação serosa
- Formação de bolhas e crostas
- Necrose
- Desprendimento de partes da pele
- Infecção bacteriana secundária

Esporidesminotoxicose

Patologia - Pele

Alterações Microscópicas

EPIDERME
- Necrose
- Infiltrado inflamatório
- Hemorragia
- Vesículas / Pústulas

DERME
- Congestão vascular
- Hemorragia
- Trombos nos vasos sangüíneos
- Formação de colágeno

Esporidesminotoxicose

Aspectos Clínicos

- Animais procuram a sombra
- Hiperirritabilidade, prurido
- Edema, exsudação e necrose da pele da orelha, pálpebra, focinho, úbere e região periorbital
- Depressão
- Icterícia
- Inapetência
- Perda de peso
- Micções freqüentes, urina escura
- Diarréia

Esporidesminotoxicose

Aspectos Clínicos

Classificação

- Forma Subclínica
- Forma Aguda
- Forma Crônica Moderada
- Forma Crônica Grave

Fagliari *et al.* (1991) – 798 casos de intoxicação natural

Esporidesminotoxicose

Aspectos Clínicos

- Forma Subclínica
  - Perda de peso de 2,52%
  - Aumento da GGT e colangite
  - Não existem sinais clínicos

Descrita por vários autores – grande importância econômica

Esporidesminotoxicose

Forma Subclínica

Incidência da intoxicação subclínica por esporidesmina, em bovinos saudáveis em idade de abate, mantidos em pastagens de *Brachiaria sp*

64%

N = 150

(Fioravanti, 1999)

Esporidesminotoxicose

Forma Subclínica

Presença de infiltrado inflamatório mononuclear no espaço porta, em bovinos da raça Nelore, saudáveis, em idade de abate, mantidos em pastagens de *Brachiaria sp*

59,2%

N = 54

(Trindade *et al.*, 2003)

Esporidesminotoxicose

Forma Subclínica

Alterações sugestivas de colangiohepatite subclínica em 65% (13/20) de bovinos alimentados com *Andropogon* e 70% (14/20) para os alimentados com *Brachiaria*

N = 40

(Moreira, 2006)

Esporidesminotoxicose

Aspectos Clínicos

- Forma Aguda
  - Lesões cutâneas superficiais
  - Ausência de icterícia
  - Morte em 2 a 5 dias

Esporidesminotoxicose

Aspectos Clínicos

- Forma Crônica Moderada
  - Lesões cutâneas não muito intensas
  - Ausência de icterícia
  - Perda de peso de 28,01%
  - Aumento da GGT e colangite

Esporidesminotoxicose

Aspectos Clínicos

- Forma Crônica Grave
  - Lesões cutâneas intensas
  - Icterícia
  - Perda de peso de 39,28%
  - Aumento da GGT e colangite grave

Dinâmica da Fotossensibilização

Fagliari *et al.* (2003)

280 bezerros recém-desmamados submetidos ao pastejo em *B. decumbens* (50.000 esporos/g)

- 181 bovinos (64,64%) apresentaram fotossensibilização
  - 86 (47,52%) – forma subclínica
  - 65 (35,91%) – forma clínica moderada
  - 30 (16,57%) - forma grave da doença
- 30 (16,58%) – óbito

Dinâmica da Fotossensibilização

Fagliari *et al.* (2003)

280 bezerros recém-desmamados submetidos ao pastejo em *B. decumbens* (50.000 esporos/g)

- 71 animais (39,22%) adoeceram nos primeiros 30 dias de pastejo
- 63 animais (34,80%) entre 31 e 60 dias de permanência na pastagem
- 47 animais (25,96%) entre 61 e 90 dias de permanência na pastagem

Fotossensibilização Hepatógena

Diagnóstico

Avaliação da função hepática em ruminantes

- Aspartato aminotransferase (AST)
- Gama glutamiltransferase (GGT)
- Bilirrubina
- Colesterol
- Triglicerídeos
- Uréia
- Albumina

Fotossensibilização Hepatógena

Diagnóstico

Detecção de processo inflamatório

- Hemograma (neutrofilia e eosinofilia)
- Fibrinogênio
- Globulinas

Fotossensibilização Hepatógena

Diagnóstico

Biópsia – Fígado e Pele

- Determinar o diagnóstico definitivo
- Procedimento simples, fácil e seguro
- O estabelecimento do diagnóstico depende do tamanho da amostra e da interpretação histológica

Fotossensibilização

Tratamento e Controle

Pontos Principais

- Eliminar o agente fotodinâmico
- Remover o paciente da luz solar
- Tratar as lesões

Fotossensibilização

Tratamento

A – Repouso e confinamento

B – Manutenção da alimentação

C – Manejo alimentar

D – Manutenção da glicemia - aplicação de dextrose ou de seus precursores (propilenoglicol ou glicerol)

E - Uso de tranqüilizantes (fenobarbital)

Fotossensibilização

Controle

- Alterações no manejo
- Alimentação de boa qualidade e abundante

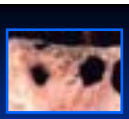

Fotossensibilização

Controle – Planta Tóxica

- Erradicação da planta tóxica
- Evitar acesso do gado a áreas invadidas por plantas tóxicas
- Não colocar animais em determinadas áreas durante períodos do ano
- Cuidados na transferencia de animais

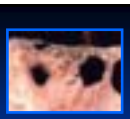

Fotossensibilização

Controle

- Não esperar o surgimento dos sinais clínicos para atuar

Ex: quando 5% de um rebanho de ovino apresenta sinais óbvios de lesão de pele, 70% do grupo pode ter lesão hepática

Fotossensibilização

Controle

- Contagem de esporos da pastagem
- Alteração do manejo → Pasto (porte baixo das pastagens – < 40cm de altura)
- Aplicação de fungicidas na pastagem
- Administração preventiva de zinco
- Seleção de animais geneticamente resistentes

Fotossensibilização

Controle

Efeito da suplementação oral de bovinos com $ZnSO_4$ no controle da fotossensibilização

Fagliari *et al*. (2003)

280 bovinos do nascimento até 270 dias de idade, distribuídos em dois grupos de 140 animais, suplementados ou não com $ZnSO_4$

4 gramas de Zn/kg de mistura mineral

=

consumo diário de Zn da mistura mineral/animal 134,68 (mg)

Fotossensibilização

Controle

Efeito da suplementação oral de bovinos com $ZnSO_4$ no controle da fotossensibilização

Fagliari *et al*. (2003)

Fornecimento regular de zinco a bovinos criados em pastagens de *B. decumbens* contaminadas com esporos de *P. chartarum:*

- procedimento de baixo custo que reduz a ocorrência de fotossensibilização
- diminui o percentual de mortalidade
- minimiza a gravidade da doença