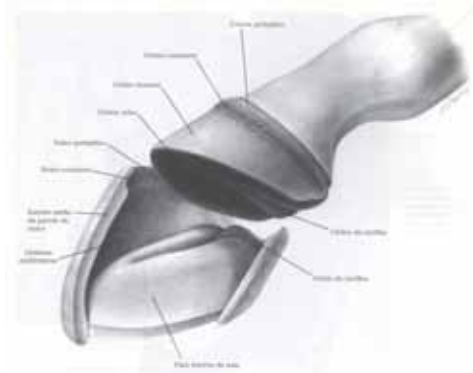


LAMINITE

Introdução

Inflamação das lâminas do casco



Teorias:

Teorias :

- **doença vascular periférica** → ↓ perfusão capilar do casco → necrose isquêmica → **DOR**
- **manifestação local (distúrbio metabólico sistêmico)** → afeta sistemas:
 - **cardiovascular**
 - **renal**
 - **endócrino**
 - **coagulação**
 - **equilíbrio ác. bás**

Etiologia:

- **trauma (concussão)**
- **infecções sist. severas**
- **obesidade**
- **ingestão de CHO'S**
- **outros**

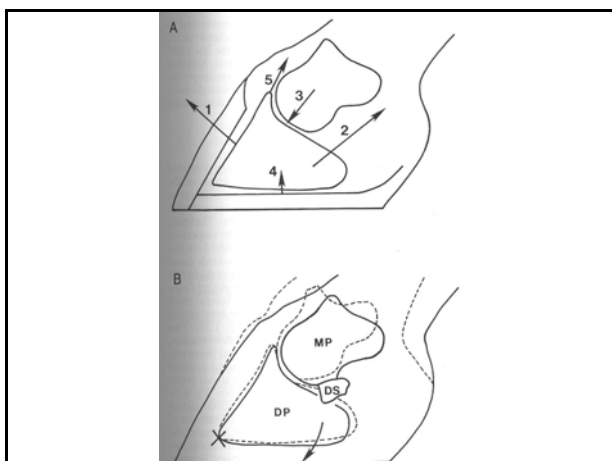
Ingestão de CHO'S:

Ingestão de CHO'S:

- ↑ grãos (CHO's) alteração flora ceco →
(Lactobacillus e Streptococcus) →
 ↑ ác. Lático →
 ↓ pH → bact. Gram - → LPS
 → **ENDOTOXEMIA**

Fases da laminite:

- de desenvolvimento
- aguda
- crônica



Sinais Clínicos:

- Fase aguda
- X
- Fase crônica
 (rotação moderada e severa)

Diagnóstico:

- Sinais Clínicos
- radiológico!!

Tratamento:

- **EMERGENCIAL!**
- antes da rotação da falange

Tratamento:

- anticoagulantes
- vasodilatadores
- analgésicos
- antibióticos

Tratamento:

DE SUPORTE:

- cama macia
- **GELO NOS CASCOS**
- bloqueio anest.
- casqueamento/
ferrageamento

Tratamento:

DE SUPORTE:

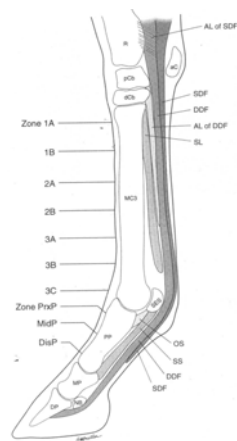
- evitar ração
- biotina/metionina
- exercício controlado!

Prognóstico:

??



TENDÕES



Contratura de tendões
X
Deformidade flexora

**Ruptura do tendão
extensor digital comum**

TENDINITE

TENDINITE

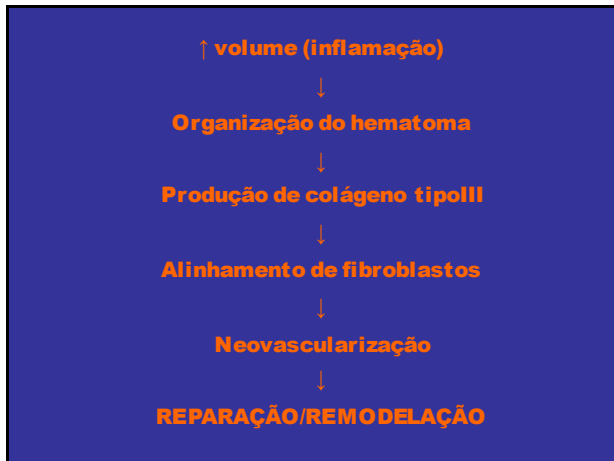
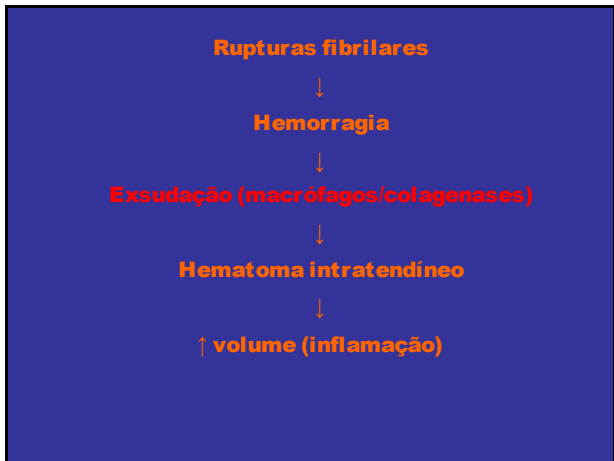
• **tecido conectivo denso modelado**

• **unidade proteica → polimeriza →**

TROPOCOLÁGENO

• **colágeno tipo I (III)**

Etiopatogenia:



Diagnóstico

Tratamento

Tratamento

Objetivos:

- ↓ **inflamação**
- ↓ **tecido cicatricial**
- **estrutura e função**

Tratamento

-terapias físicas:

Tratamento

-terapias com fármacos:

- **AINE'S**
- **Hialuronato de sódio**
- **PSGAG**
- **BAPTEN**

Tratamento

-terapias cirúrgicas:

- **sargeamento**
- **desmotomia (LA)**

Tratamento

-Outras terapias:

- ESWT

- US terapêutico

- infravermelho

- laser de frequência

CUIDADOS GERAIS

E

PREVENÇÃO