

# Semiologia do Aparelho Digestivo



*Antônio Carlos Lopes Câmara  
Universidade de Brasília – UnB  
Faculdade de Agronomia e Medicina Veterinária - FAV  
Programa de Pós-Graduação em Saúde Animal  
Orientador: Prof. Dr. José Renato Junqueira Borges*



## Anamnese

- Paciente
- Manejo
- Ambiente



## Exame Clínico Geral

### ➤ Alimentação

- tipo
- quantidade
- consistência
- composição percentual da ração
  - ✓ FDN
    - 25 – 42% ⇒ vacas leiteiras
  - ✓ proteína
  - ✓ carboidratos
  - ✓ lipídios
  - ✓ macro / microelementos



## Exame Clínico Geral

### ➤ **Apetite:** desejo pelo alimento

- **apetite normal:** normorexia
- **apetite aumentado:**
  - ✓ polifagia
  - ✓ hiperorexia
- **apetite diminuído:**
  - ✓ inapetência parcial
  - ✓ anorexia ⇒ ausência
  - ✓ aparente
  - ✓ real
- **apetite seletivo ou orientado**
  - ✓ determinado alimento
  - ✓ alotriofagia / pica / vício de lambar



## **Apetite Pervertido** *(Parorexia, pica ou alotriofagia)*

- **Osteofagia**
- **Infantofagia:** canibalismo
- **Pilofagia - tricofagia**
- **Pterofagia:** penas
- **Xilofagia – Lignofagia:** madeira
- **Geofagia**
- **Aerofagia**
- **Coprofagia**



## **Alotriofagia**



Xilofagia – Lignofagia



Geofagia

## Exame Clínico Geral

### ➤ Ingestão do alimento

- apreensão ⇒ língua
- mastigação
- deglutição



### ➤ Ingestão de água

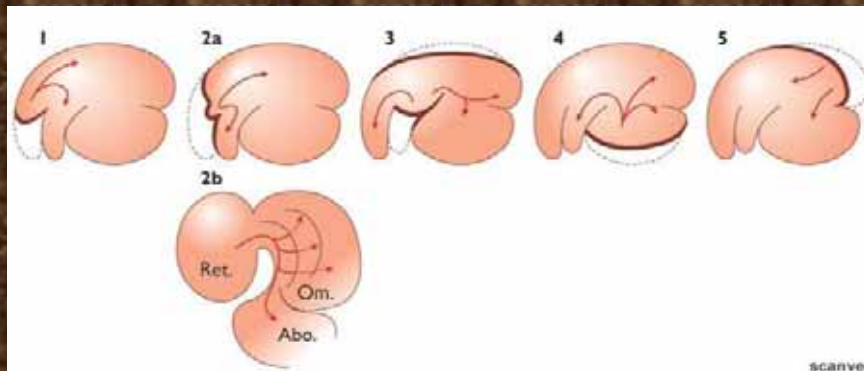
- normodipsia
- polidipsia
- hipodipsia – oligodipsia – adipsia
- ingestão de água

✓ bovinos: 38 – 45 L/dia

## Exame Clínico Geral

### ➤ Ruminação

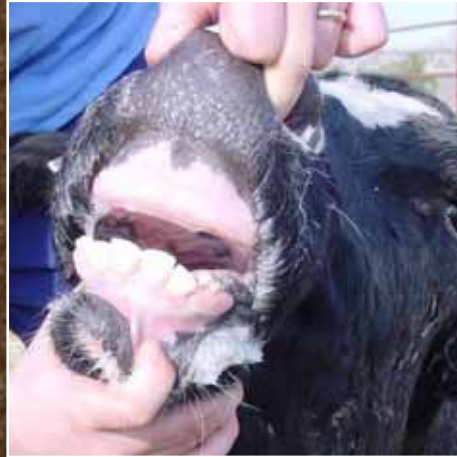- 2 – 3 semanas de idade
- 30 a 90 min ⇒ 40 a 70 mastigações/ruminação
- 7h/dia



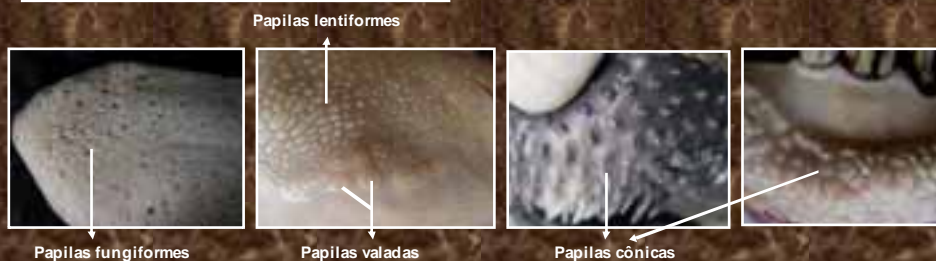

## Exame Cavidade Oral

- ▶ **Produção saliva**
  - tamponante
- ▶ **Respiração ⇒ odor**
  - amoniacal
  - fétido
  - pútrido
- ▶ **Língua**
  - actinobacilose
  - úlceras
  - corpos estranhos



## Exame Cavidade Oral



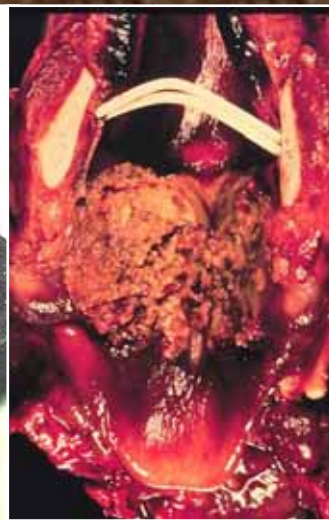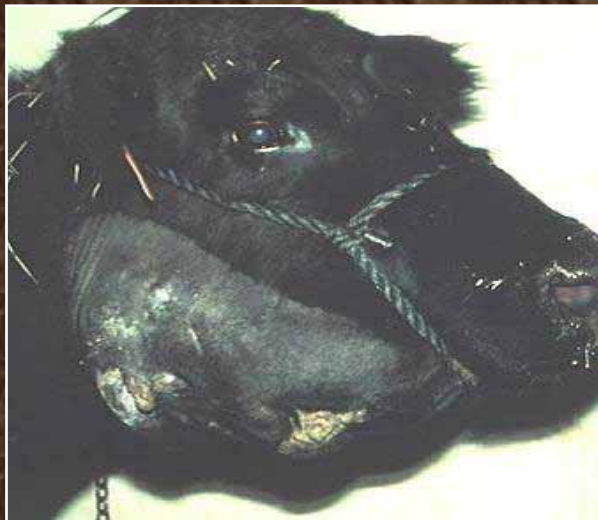## Exame Cavidade Oral

### ➤ Aumentos de volume

- língua
  - ✓ LEB
- linfonodos
  - ✓ neoplasias
- faringe
  - ✓ hipoproteneimia
  - ✓ celulites
  - ✓ flegmão

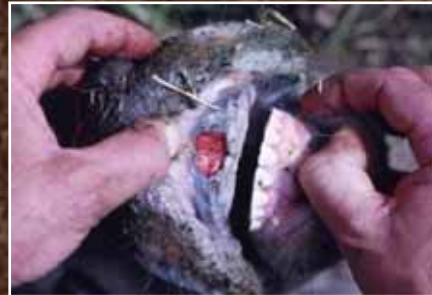

## Exame Cavidade Oral



## Exame Cavidade Oral

- Mucosas
- Erosões
- Úlceras



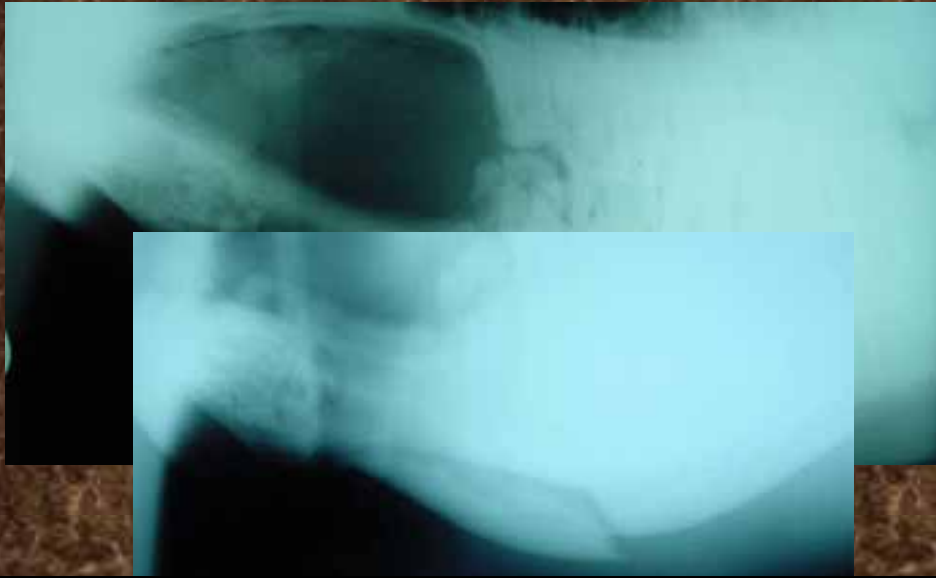## Exame Cavidade Oral

- **Função motora**
  - língua
  - lábios
  - faringe
- **Musculatura**
  - *Prosopis juliflora*
    - ✓ nervos cranianos





## Exame Cavidade Oral

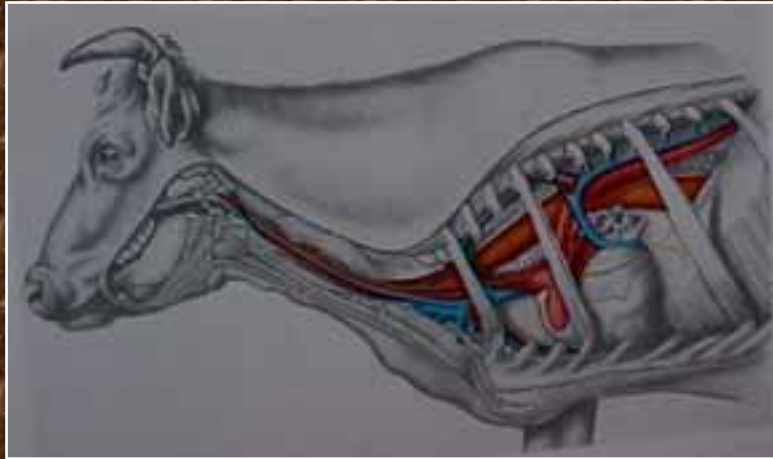


## Deglutição

- **Tempo bucal**
- **Tempo faríngeo**
- **Tempo esofágico**
- **Disfagia**
- **Odinofagia: dor durante deglutição**

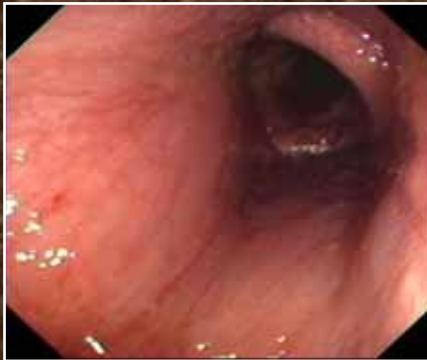## Exame Esôfago

- **Palpação** ⇨ esôfago cervical
  - **torácico** ⇨ rumenotomia

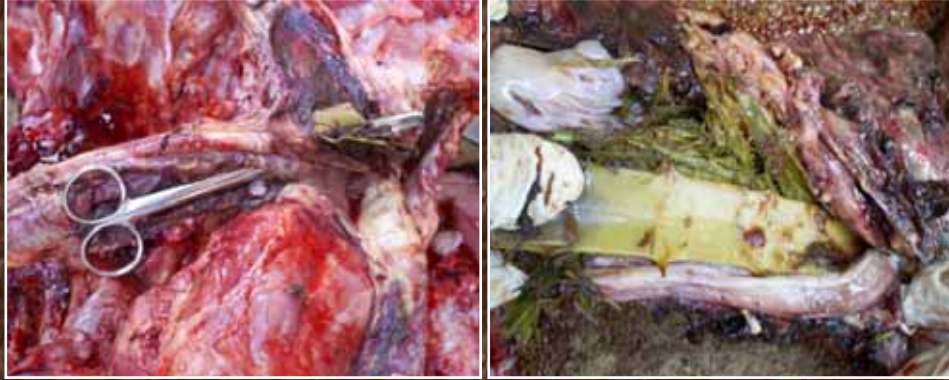

## Exame Esôfago

- **Sonda**
- **Endoscopia**
- **Radiologia**
- **Ultra-som**



## Exame Esôfago

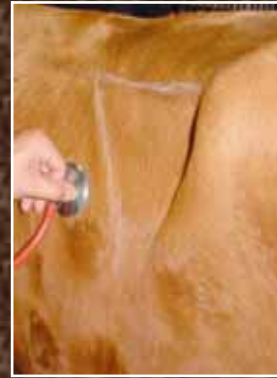

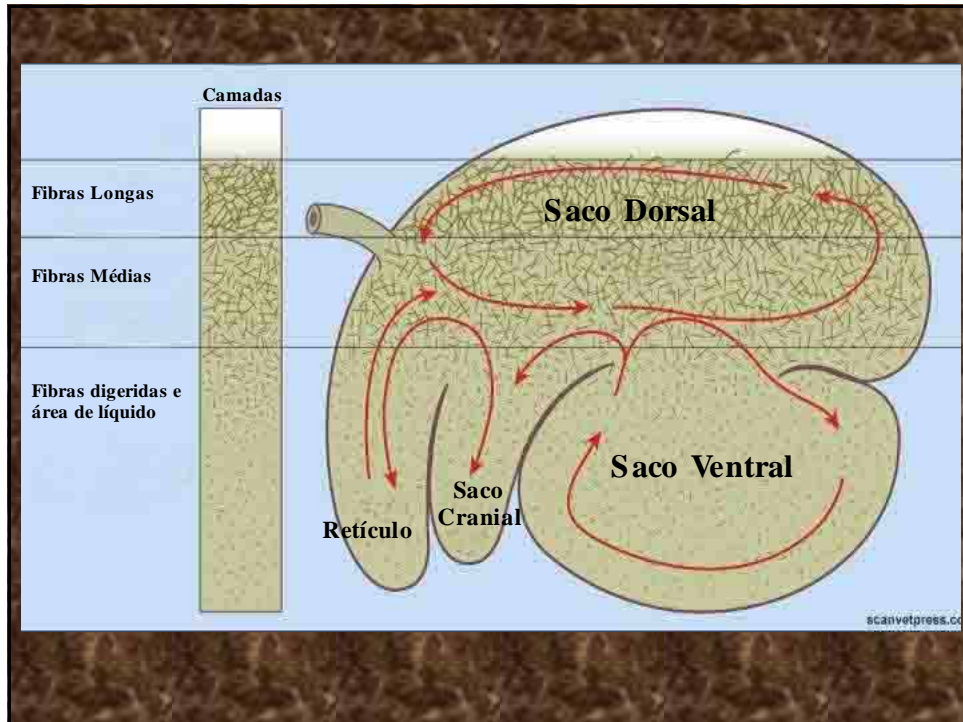
Ruptura esofagiana

## Exame Clínico do Flanco Esquerdo

### INSPEÇÃO FOSSA PARALOMBAR

- **Normal: ligeira depressão**
- **Depressão acentuada:**
  - “Síndrome do rúmen vazio”
  - DAE
- **Abaulamento**
  - timpanismo
  - pneumoperitônio
  - DAE



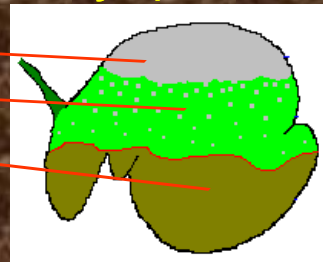


## Exame Clínico do Flanco Esquerdo

### PALPAÇÃO

#### ➤ Conteúdo Ruminal (estratificação)

- gás
- sólido
- líquido



#### ➤ Tensão elástica:

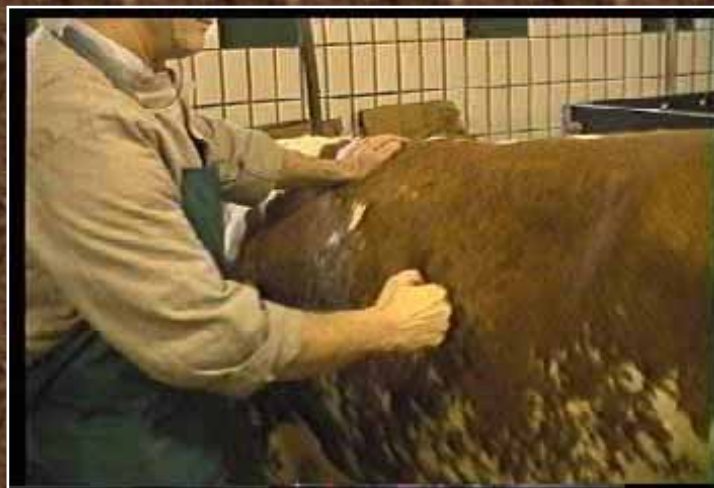- timpanismo gasoso
- timpanismo espumoso
- **Consistência firme** ⇒ compactação

## Exame Clínico do Flanco Esquerdo

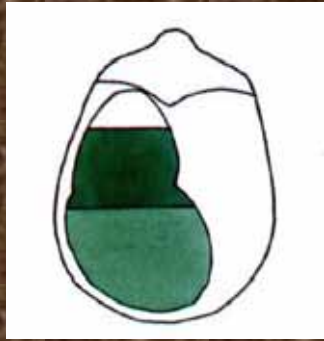
### PALPAÇÃO

- **Predominância de Líquido**
  - Acidose Ruminal
  - Obstrução Intestinal
  - Indigestão Vagal
- **Indefinido (misturado)**
  - Indigestão Simples

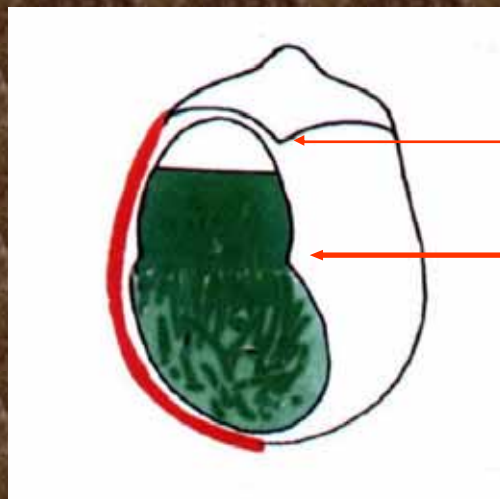
## Palpação do Rúmen



## Contorno Abdominal Normal



## Contorno Abdominal



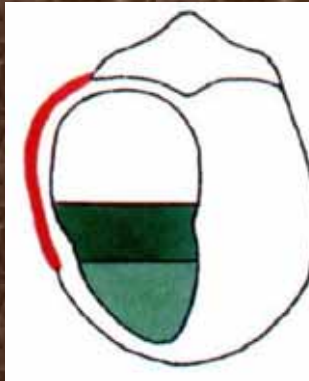
Gases

Sólido e líquido misturados sem que se possa definir o conteúdo

Indigestão Simples

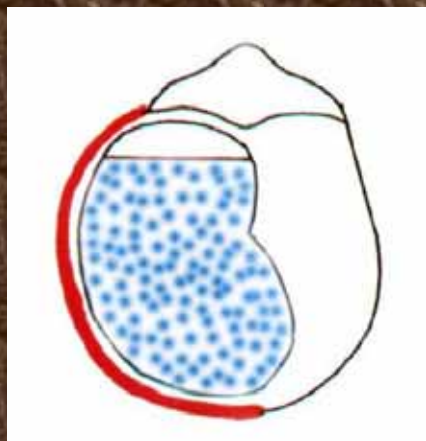
## Contorno Abdominal

Indigestão Gasosa

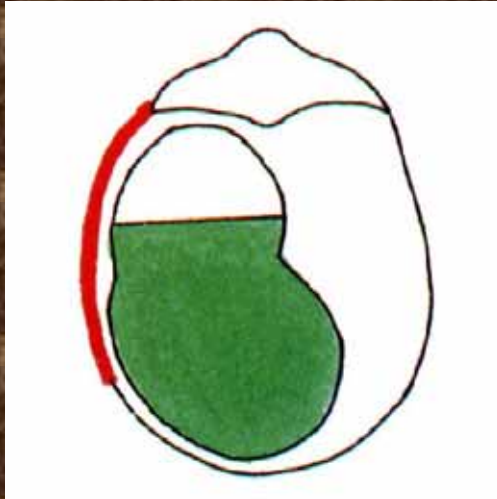


## Contorno Abdominal

Indigestão espumosa

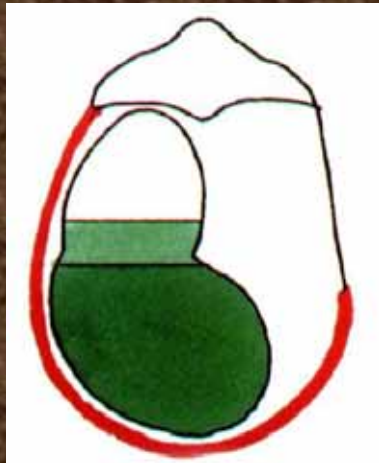

## Contorno Abdominal



Acidose ruminal  $\Rightarrow$  predominância de líquido


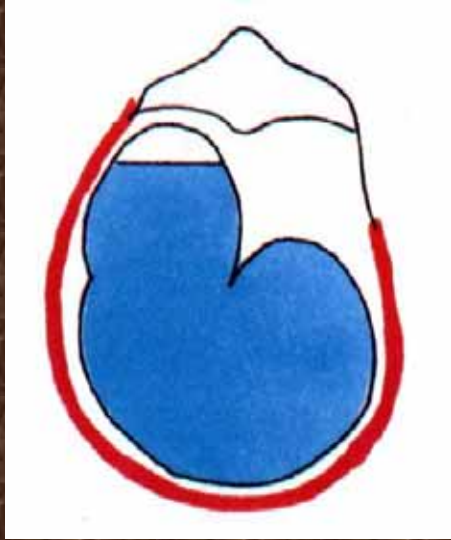
## Contorno Abdominal



Compactação de rúmen

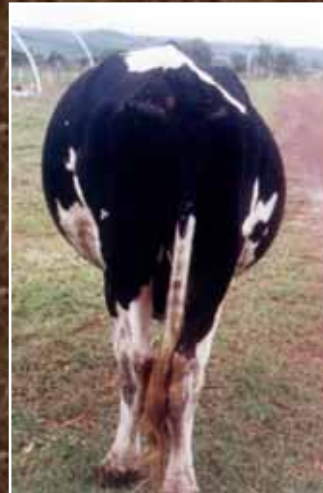
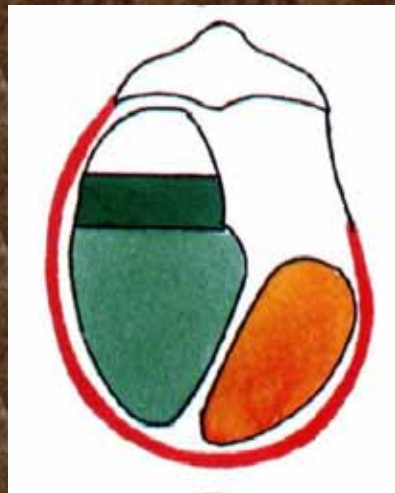
## Contorno Abdominal



Indigestão Vagal Anterior

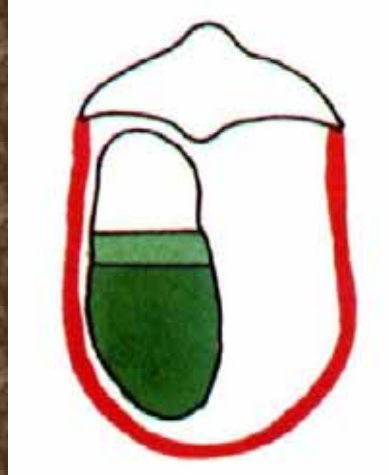
## Contorno Abdominal



Indigestão Vagal Posterior

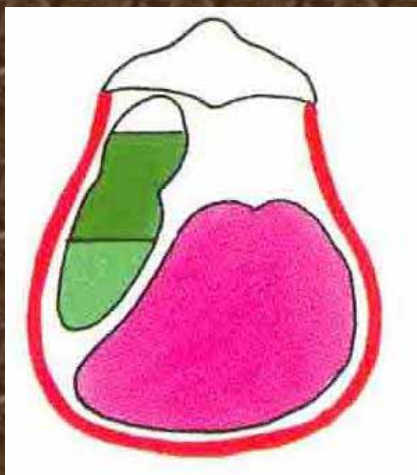
## Contorno Abdominal

Colapso de Rúmen




## Contorno Abdominal

Hidropsia



## Contorno Abdominal

Ascite



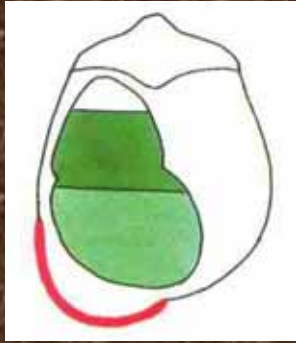
## Contorno Abdominal

Ascite



## Contorno Abdominal

### Eventração

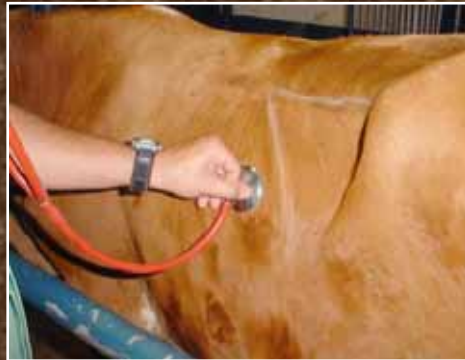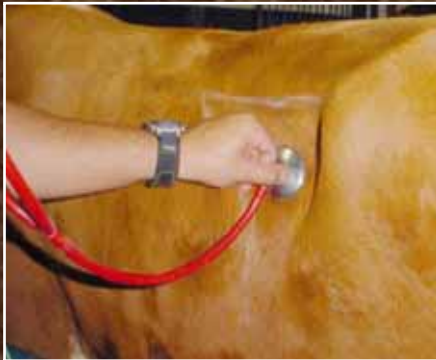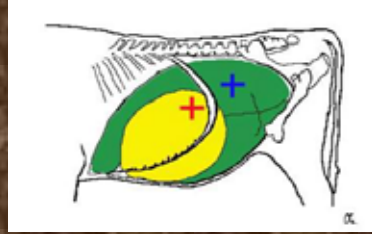


## Exame Clínico do Flanco Esquerdo

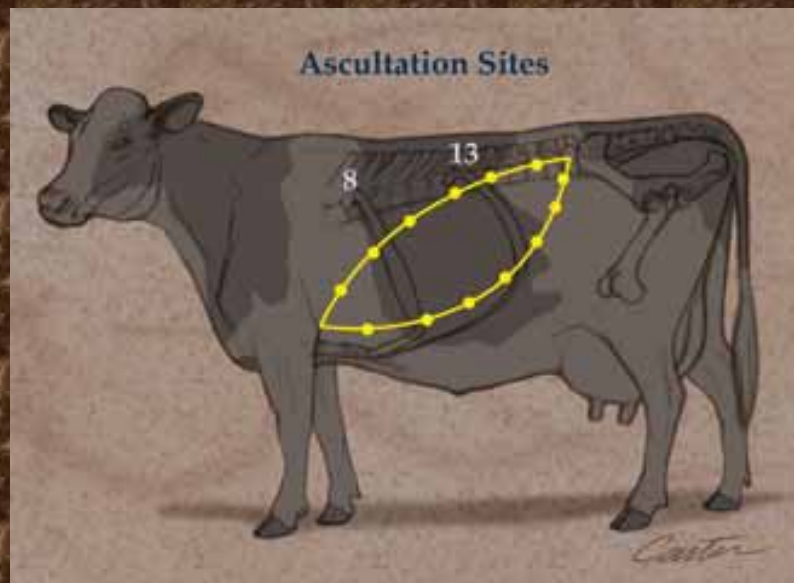
### AUSCULTAÇÃO

- **Normal:** som em cascata ⇨ crescente / decresc.
- **Número de contrações:** 2 – 3 em 2 minutos
- **Hipermotilidade**
  - timpanismo espumoso incipiente
  - indigestão vaginal (movimentos superficiais)
- **Hipomotilidade (atonía)**

## Auscultação Dupla do Rúmen



## Local da Auscultação



## Exame Clínico do Flanco Esquerdo

### AUSCULTAÇÃO C/BALOTAMENTO

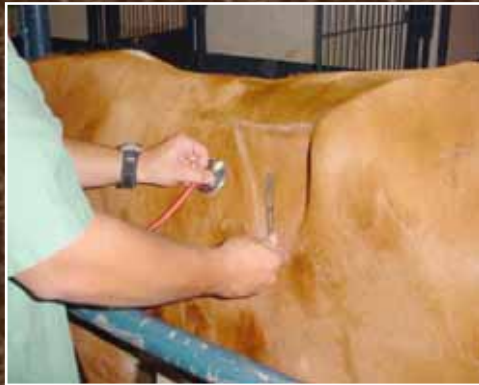- **Normal**
- **Som de Chapinhar Metálico** 📺
  - DAE
  - Indigestão Vagal
  - Colapso de Rúmen
- **Som de Chapinhar (líquido)**
  - Acidose Ruminal
  - Indigestão Vagal

## Exame Clínico do Flanco Esquerdo

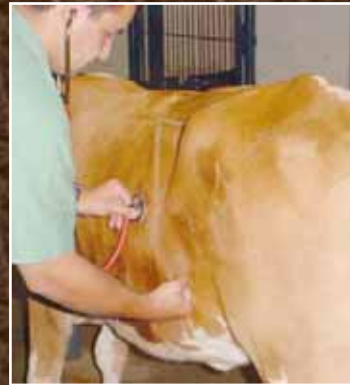### AUSCULTAÇÃO C/ PERCUSSÃO

- **Normal:** Som Timpânico a Maciço
- **Som Metálico de Tom Variável** 📺
  - DAE
  - Indigestão Vagal
  - Colapso de Rúmen
- **Som Metálico de Tom Constante** 📺
  - Pneumoperitônio
  - Colapso de Rúmen

## Auscultação



Percussão

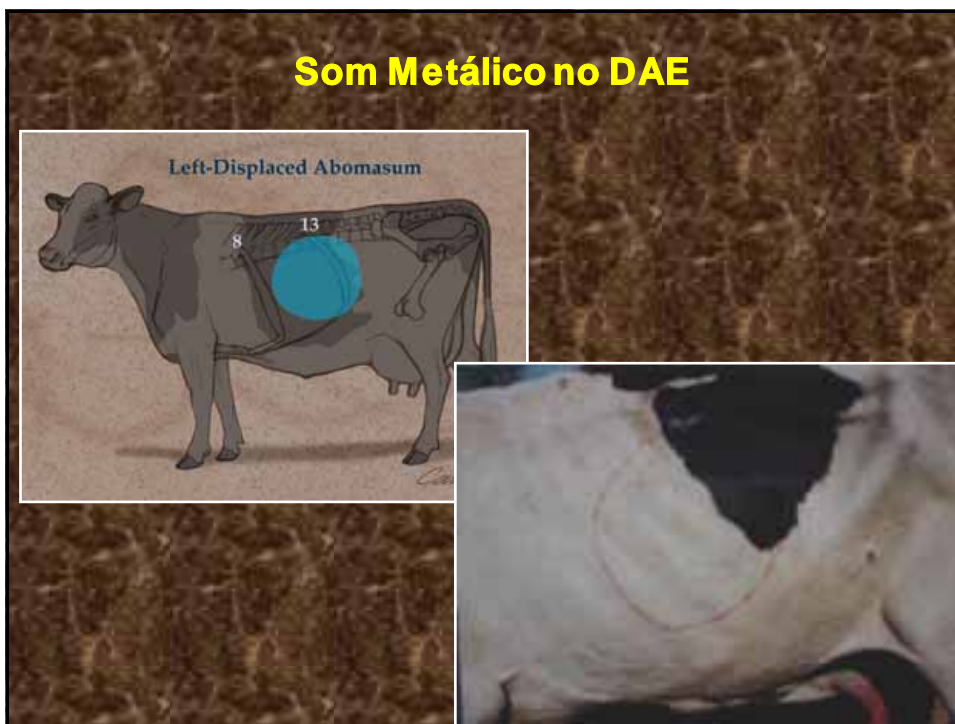

Balotamento

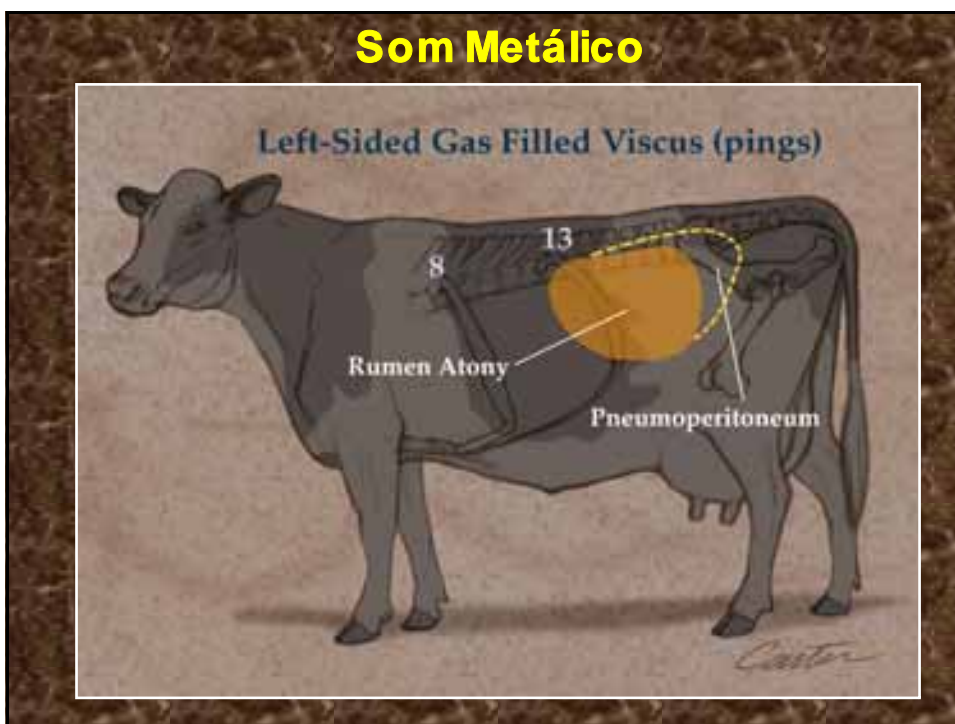
## Auscultação com Percussão



## Som Metálico no DAE



## Som Metálico





## Exame Clínico do Flanco Direito

### INSPEÇÃO FOSSA PARALOMBAR

- **Normal:** ligeira depressão
- **Abaulamento**
  - DAD / torção
  - Dilatação do Ceco / torção
  - Meteorismo Intestinal
  - Pneumoperitônio



## Exame Clínico do Flanco Direito

### PALPAÇÃO ABDOMINAL

- **Normal:** abdômen ⇒ macio
- **Tenso:** balotamento
  - ✓ dor abdominal (+/++/+++)

## Exame Clínico do Flanco Direito

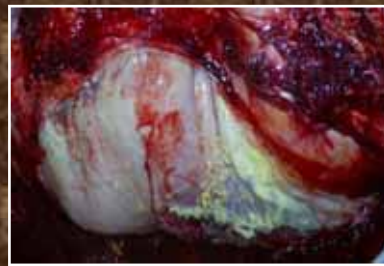
### AUSCULTAÇÃO COM BALOTAMENTO

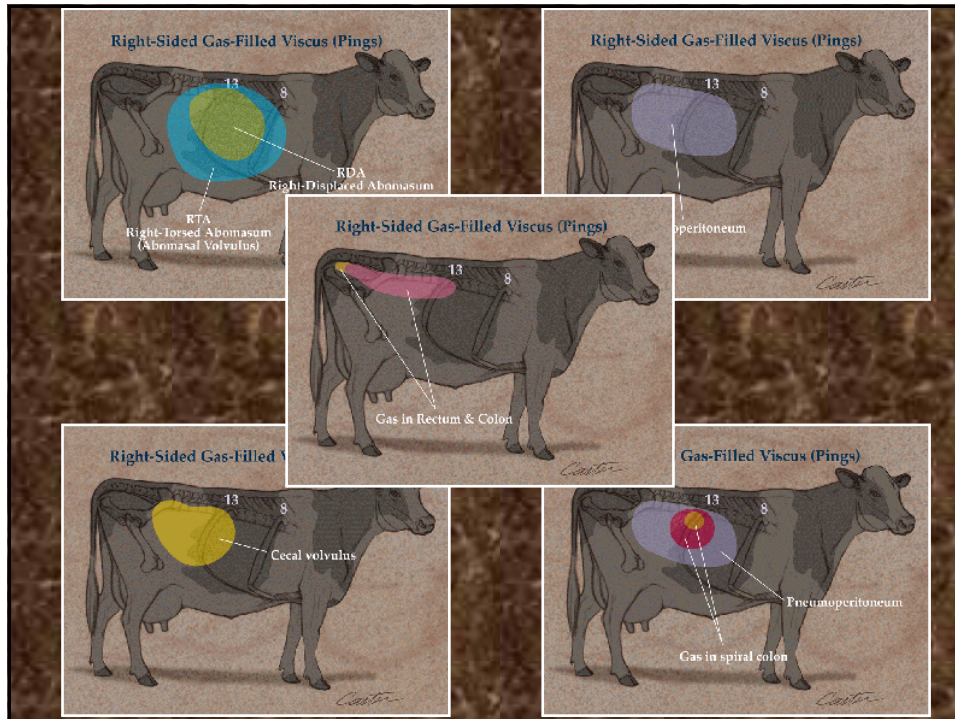
- **Normal**
- **Som de Chapinhar Metálico**
  - DAD e Torção
  - Dilatação e Torção do Ceco
- **Som de Chapinhar (líquido)**
  - Diarréia
  - Ascite
  - Peritonite

## Exame Clínico do Flanco Direito

### AUSCULTAÇÃO COM PERCUSSÃO

- **Normal:** Som Timpânico a Subtimpânico
- **Som Metálico de Tom Variável**
  - DAD e Torção
  - Dilatação e Torção do Ceco
- **Som Metálico Constante**
  - Pneumoperitônio
  - Peritonite





## PROVAS DE DOR

- Prova da Percussão Dolorosa
- Prova da Cernelha
- Prova do Bastão
- Prova da Rampa

## Prova da Cernelha

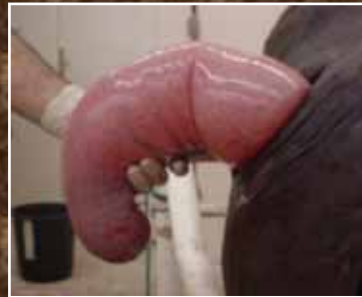

## Percussão dolorosa



## Palpação Retal

- Normal
- Patológico ou ectópico

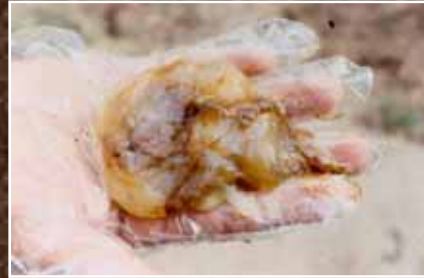

## Palpação Retal

- Enterite aguda
  - sangue
  - mucosa retal
  - fibrina
  - bolhas de gás
- Enterite crônica

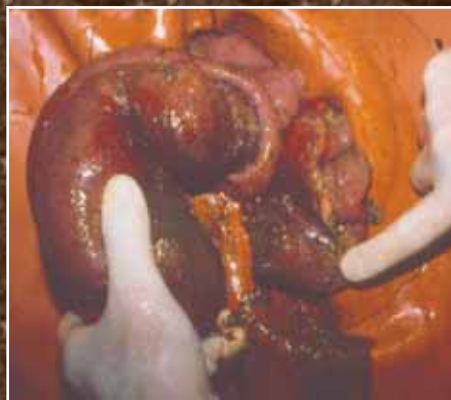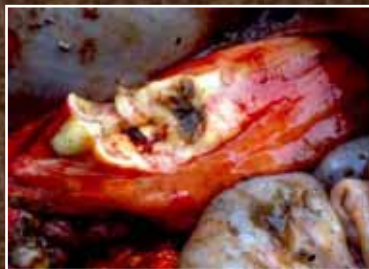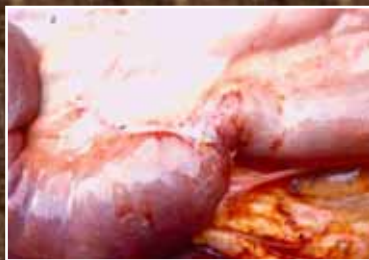## Palpação Retal

Obstrução Intestinal ⇒ Sinal do braço positivo



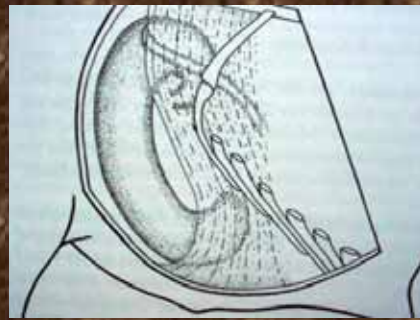
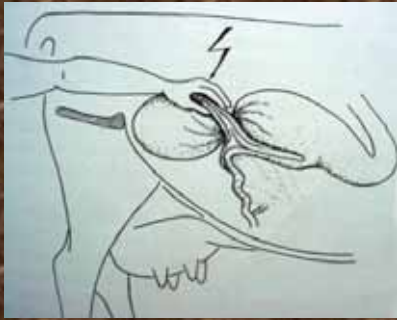
## Palpação Retal

Obstrução Intestinal



## Palpação Retal

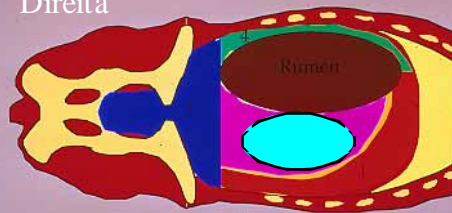
- Íleo paralítico
- Dilatação e/ou torção do ceco  $\Rightarrow$  retroflexão



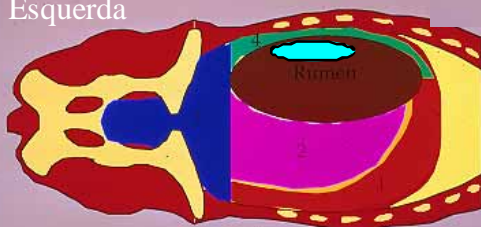
## Palpação Retal

### Deslocamento e/ou Torção do Abomaso

Direita



Esquerda



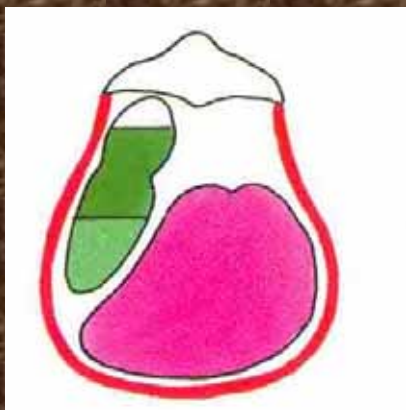
## Palpação Retal

- Peritonite



## Palpação Retal

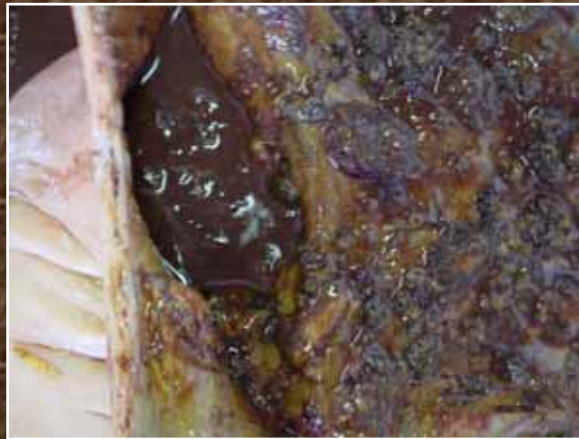
### Hidropsia





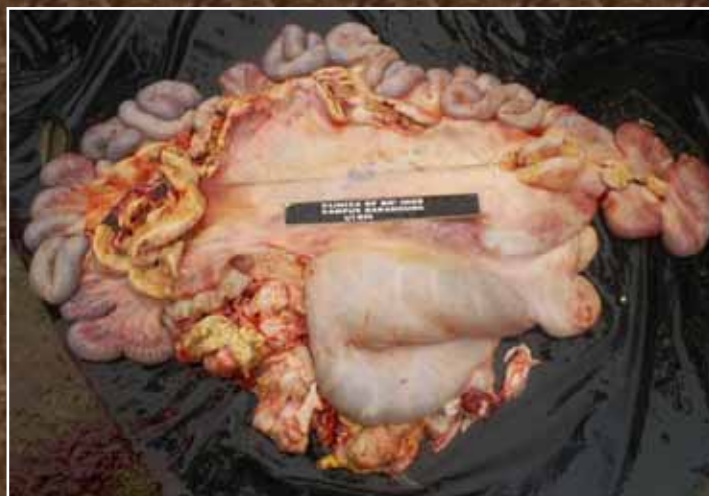## Palpação Retal

Perimetrite



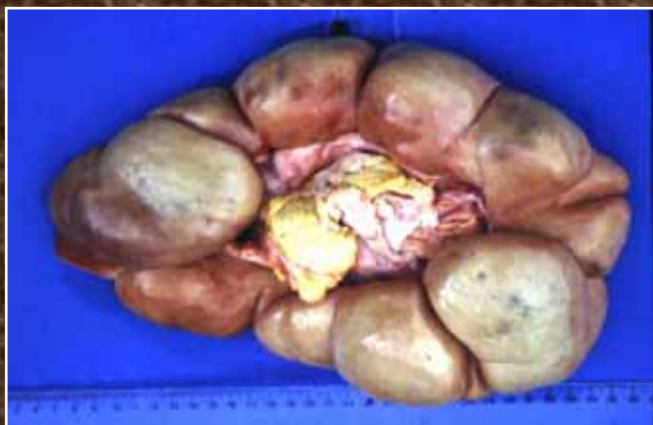## Palpação Retal

Tuberculose Entérica



## Palpação Retal

Nefrite / Nefrose / Cistos



## Exame Macroscópico das Fezes

### ➤ Quantidade

- **normal:** 30-50 kg/24 horas em 10-24 porções
- **ausência:** obstrução intest. / atresia anal no bezerro
- **diminuição:** alterações da passagem, DA e IV
- **aumento:** diarréia



## Exame Macroscópico das Fezes

### ➤ Cor

- **Normal**

- \* Bezerros lactentes: castanho amarelada a cinza

- \* Bovinos adultos

- pastagem: verde oliva

- forragem e concentrado: castanho-oliva

- silagem de milho e cereais: castanho

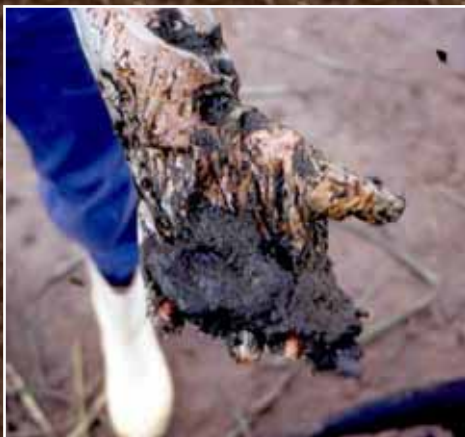- **Presença de sangue**

- \* oliva escuro até alcatrão, castanho escura: melena

- \* vermelho claro a escuro (hematoquezia)

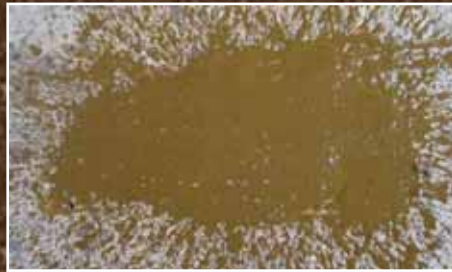
## Exame Macroscópico das Fezes

### Sangue nas fezes



## Exame Macroscópico das Fezes

- **Consistência:** dependente do conteúdo de água.
  - **Normal**
    - \* Bezerro: 65-75%
    - \* Adulto: 80-90%
  - **Aumento:** diminuição do trânsito gastrointestinal, devido a dor abdominal ou diminuição da oferta de água.
  - **Diminuição:** diarreia



## Exame Macroscópico das Fezes

- **Odor**
  - **Normal:** não deve ser repugnante
  - **Fétido:** enterites
  - **Ácido:** acidose ruminal

## Exame Macroscópico das Fezes

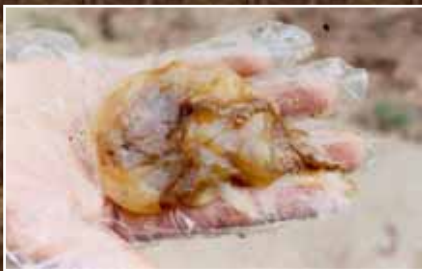### ➤ Grau de cominuição

- **Normal:** partículas vegetais com cerca de 0,5 cm
- **Mau cominuidas:** falha ruminação / IV anterior
- **Muito cominuidas:** 40% DAE

## Exame Macroscópico das Fezes

### ➤ Conteúdos anormais

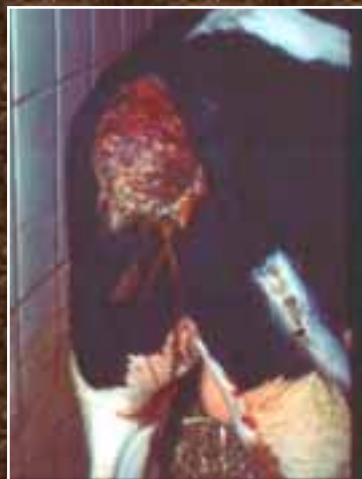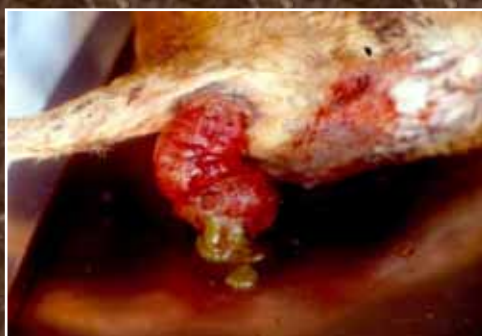- **muco**
- **fibrina**
- **areia**
- **corpos estranhos: pedras**
- **cereais não digeridos: acidose ruminal.**

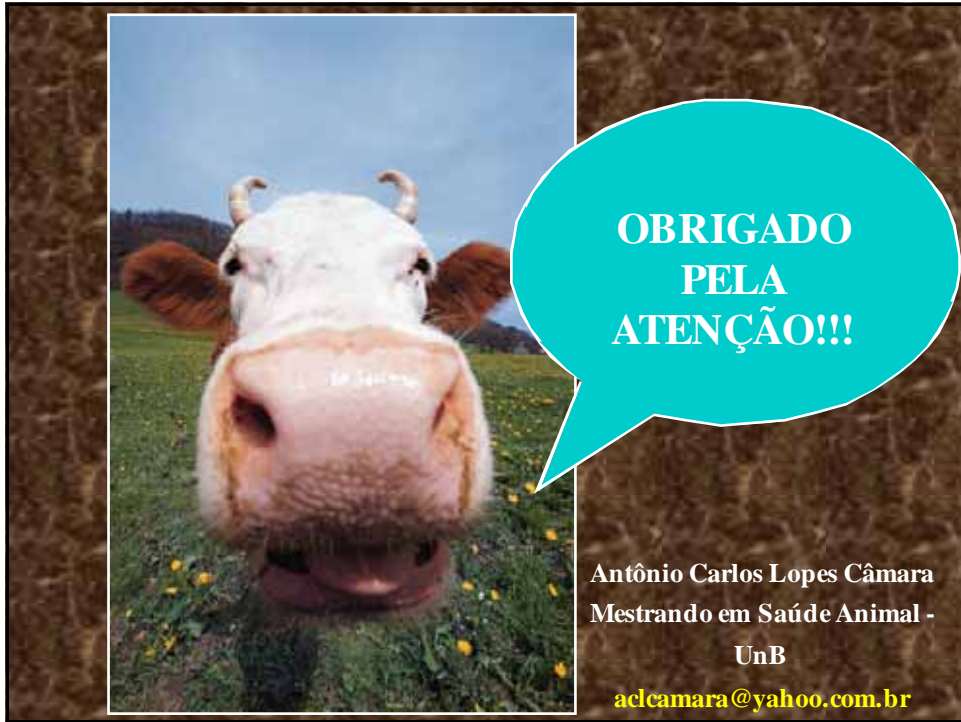

## Coleta Líquido Abdominal



## Prolapso Retal





**OBRIGADO  
PELA  
ATENÇÃO!!!**

Antônio Carlos Lopes Câmara  
Mestrando em Saúde Animal -  
UnB  
[aclcamara@yahoo.com.br](mailto:aclcamara@yahoo.com.br)